Уважаемый доктор!
Вашему вниманию представлен разбор клинического случая впервые выявленной фибрилляции предсердий у пациента с ОКС

КЛИНИЧЕСКИЙ СЛУЧАЙ

Ознакомившись с данным разбором, Вы узнаете:

- О каких рисках следует помнить у пациента с ФП и ОКС?
- Показано ли данной категории больных назначение постоянной антикоагулянтной терапии?
- Какую терапию выбрать, чтобы защитить пациента не только в первый год после ОКС, но и в течение всей жизни?

Автор: Яковлев Алексей Николаевич
к.м.н., доцент кафедры анестезиологии и реаниматологии, заведующий научно-исследовательской лаборатории острого коронарного синдрома, г. Санкт-Петербург

Мужчина
66 лет

Рост: 175 см
Вес: 99 кг
ИМТ: 31,9 кг/м^2

ГОСПИТАЛИЗИРОВАН В СТАЦИОНАР

Впервые возникший эпизод интенсивных болей за грудиной, не купирующихся приёмом нитропрепаратов, сопровождающихся чувством нехватки воздуха и профузным холодным потом

Фоновые заболевания и факторы риска:

Неконтролируемая АГ, ожирение 1 ст.

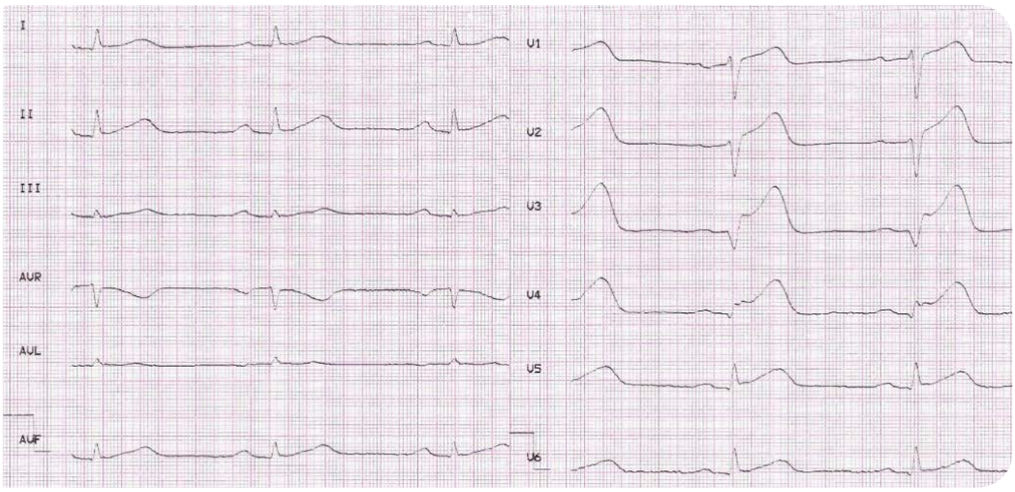

ЭКГ при поступлении:

синусовый ритм с ЧСС 63/мин, элевация сегмента ST в отведениях V_{1-5}

50 мм/с, 10 мм/мВ

На догоспитальном этапе даны нагрузочные дозы АСК (250 мг), тикагрелора (180 мг), внутривенно введён НФГ в дозе 5 000 ЕД.

В соответствии с актуальными российскими клиническими рекомендациями по лечению ОКС с подъёмом сегмента ST выбрана оптимальная стратегия ведения пациента – первичное ЧКВ[1]

Коронароангиография:
острая тромботическая окклюзия проксимального отдела передней межжелудочковой артерии (ПМЖА); значимые изменения в бассейнах других коронарных артерий (многососудистое поражение)

Выполнены ангиопластика и стентирование ПМЖА

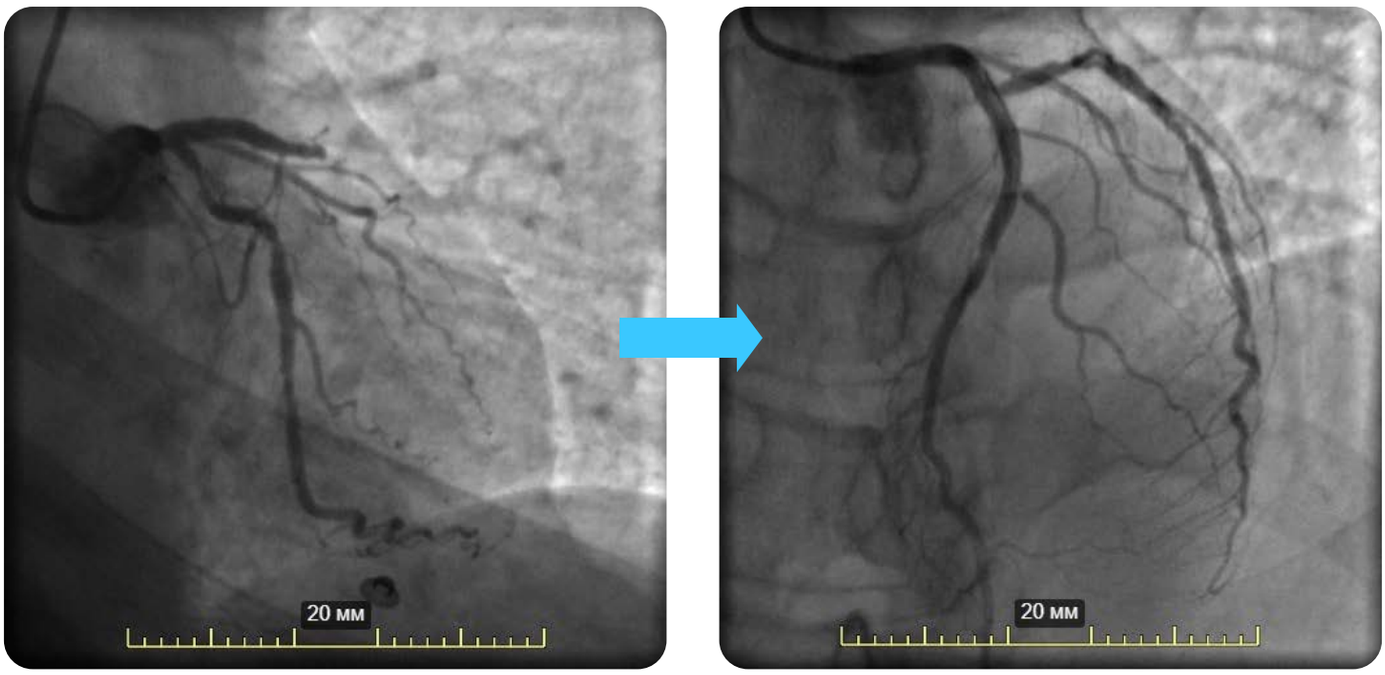

А. Исходно **Б. Результат вмешательства**

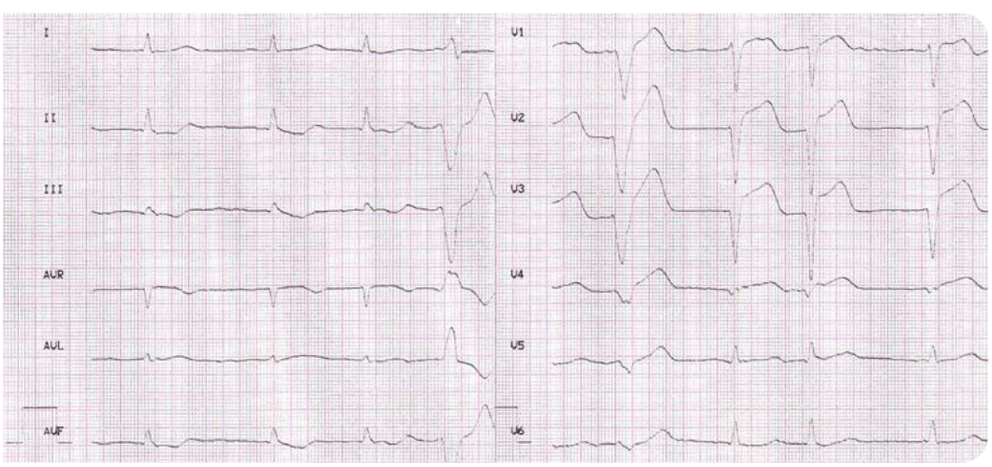

В ходе выполнения ПЧКВ у больного зарегистрирован пароксизм фибрилляции предсердий со средней **ЧЖС 95/мин**

50 мм/с, 10 мм/мВ

Пароксизм был купирован спустя четыре часа после возникновения на фоне внутривенной инфузии амиодарона.

- **Лабораторные данные:** значительное повышение уровня тропонина с последующим снижением.
- **Эхокардиография:** зоны нарушения локальной сократимости со снижением фракции выброса левого желудочка (по Simpson) до 39%.

Показано ли назначение постоянной антикоагулянтной терапии пациенту, если пароксизм ФП купирован?

ПОКАЗАНИЯ К ДЛИТЕЛЬНОМУ ПРИЕМУ АНТИКОАГУЛЯНТОВ:[1]

ФП в сочетании с умеренным/тяжелым митральным стенозом; **неклапанная ФП с суммой баллов по шкале CHA2DS2-VASc ≥2 у мужчин** или ≥3 у женщин; ТГВ/ТЭЛА, требующие лечения антикоагулянтами; тромб в ЛЖ; механические протезы клапанов сердца[#]

В современных рекомендациях терапия ОАК показана всем пациентам с ФП, в т.ч. впервые выявленной на фоне ОКС

II A **Класс рекомендаций** **B** **Уровень доказательности**

У ПАЦИЕНТА К. ВЫСОКИЙ РИСК ИНСУЛЬТА И КРОВОТЕЧЕНИЙ[2]

CHA_2DS_2VASc	Баллы	HAS-BLED	Баллы
C – Хроническая сердечная недостаточность	1	**H** – Неконтролируемая АГ	1
H – Артериальная гипертония	1	**A** – Нарушение функции почек и/или печени	1 (за каждый)
A – Возраст ≥ 75 лет	2	**S** – Инсульт	1
D – Сахарный диабет	1	**B** – Кровотечения	1
S – Инсульт/ТИА/СЭ	2	**L** – Лабильное МНО	1
V – Сосудистое заболевание	1	**E** – Возраст ≥ 65 лет	1
A – Возраст 65–74 лет	1	**D** – Препараты и/или алкоголь	1 (за каждый)
S – Женский пол	1		
Итого:	**4 балла**	**Итого:**	**3 балла**

! **С УЧЁТОМ РИСКА СИСТЕМНЫХ ЭМБОЛИЧЕСКИХ ОСЛОЖНЕНИЙ ПАЦИЕНТУ ПОКАЗАНА ПОСТОЯННАЯ АНТИКОАГУЛЯНТНАЯ ТЕРАПИЯ**

? Какая тактика антитромботической терапии использовалась в периоперационном периоде у пациента К.?

Диагностирована ФП во время ЧКВ

	Догоспитальный этап		День 1 после ЧКВ
АНТИТРОМБОЦИТАРНАЯ ТЕРАПИЯ	**АСК 250 мг 1 р/д** **Тикагрелор 90 мг 2 р/д**	Деэскалация →	**АСК 100 мг 1 р/д** (7 дней) **Клопидогрел** 600 мг → **75 мг 1 р/д**
АНТИКОАГУЛЯНТНАЯ ТЕРАПИЯ	**Нефракционированный гепарин 5000 Ед**	→	**Пероральный антикоагулянт**

? Почему Ксарелто® может являться препаратом выбора у пациентов с ФП, перенесших ЧКВ?

☑ **Выбирая Ксарелто®, Вы можете быть уверены, что назначаете специальную дозу препарата*, разработанную с учетом увеличения риска кровотечений на фоне комбинированной антитромботической терапии[3]**

15 мг 1 р/д или 10 мг 1 р/д при КлКр 30–49 мл/мин

Профиль эффективности и безопасности Ксарелто® у пациентов с ФП после ЧКВ изучен в условиях, наиболее приближенных к актуальным рекомендациям, в отличие от апиксабана

PIONEER AF-PCI[4] (ривароксабан)	AUGUSTUS[5] (апиксабан)
ВКЛЮЧЕНИЕ ПАЦИЕНТОВ В ИССЛЕДОВАНИЕ	
✓ В течение 3 дней после ЧКВ	✗ В течение 14 дней после ЧКВ
ДЛИТЕЛЬНОСТЬ НАБЛЮДЕНИЯ	
✓ До 12 мес.	✗ До 6 мес.

У пациентов с ФП, перенесших ЧКВ со стентированием, на терапии Ксарелто®** отмечались превосходящий профиль безопасности и сопоставимая эффективность## по сравнению с варфарином~.

Сопоставимые показатели эффективности##

РИСК ИШЕМИЧЕСКИХ И ТЭ-СОБЫТИЙ[4###]

=

ОР=1,08
(95% ДИ 0,69–1,68)

Превосходящий профиль безопасности

РИСК КРОВОТЕЧЕНИЙ[4&]

↓41%

ОР=0,59
(95% ДИ 0,47–0,76)

Снижение смертности и госпитализаций

СМЕРТНОСТЬ И РИСК ГОСПИТАЛИЗАЦИИ[6]

↓21%

ОР=0,79
(95% ДИ 0,66–0,94)

ЧКВ – лишь кратковременный эпизод. Назначив Ксарелто® пациенту с ФП Вы можете защитить его от целого ряда рисков в течение всей жизни



ПРОДЕМОНСТРИРОВАНО СНИЖЕНИЕ РИСКА КОРОНАРНЫХ ОСЛОЖНЕНИЙ[†‖16-18]

ОТМЕЧЕНО СНИЖЕНИЕ РИСКА УХУДШЕНИЯ ФУНКЦИИ ПОЧЕК[12-15‡]

! ПАЦИЕНТУ К. НАЗНАЧЕНА КОМБИНИРОВАННАЯ АНТИТРОМБОТИЧЕСКАЯ ТЕРАПИЯ[×]

У пациента К. клиренс креатинина — 62 мл/мин (≥50 мл/мин). Назначен Ксарелто®

15 мг 1 р/д с клопидогрелем 75 мг 1 р/д на 12 месяцев[×]

НАЗНАЧЕНИЕ КСАРЕЛТО® У ПАЦИЕНТОВ С ФП ПОСЛЕ ЧКВ

ЧКВ

АСК 150-300 мг + ингибитор P_2Y_{12}[20]

Ксарелто® 15 мг 1 р/д (10 мг 1 р/д при КлКр 30–49 мл/мин)[20-21]

+ клопидогрел 75 мг[×]

Ксарелто® 20 мг 1 р/д (15 мг 1 р/д при КлКр 15–49 мл/мин)[20]

0 мес — **6–12 мес**

ПАЦИЕНТ ВЫПИСАН ЧЕРЕЗ 7 ДНЕЙ С МОМЕНТА ПОСТУПЛЕНИЯ

В дальнейшем за время госпитализации нарушений ритма, явлений сердечной недостаточности, кровотечений, эпизодов болей ангинозного характера **НЕ РЕГИСТРИРОВАЛОСЬ**

При выписке было рекомендовано
ПРОДОЛЖЕНИЕ НАЧАТОЙ В СТАЦИОНАРЕ ТЕРАПИИ:
Ксарелто® в сочетании с клопидогрелем,
бета-адреноблокатор, ингибитор АПФ и статин
в высокой дозе

**Спасибо, что дочитали до конца.
Надеемся, что эта информация будет полезна
для вашей работы!**

[#] В соответствии с актуальной инструкцией по медицинскому применению препарата Ксарелто® (версия 16.11.2022) ривароксабан не показан пациентам с клапанной ФП (в т.ч., ФП в сочетании с умеренным/тяжелым митральным стенозом или механическими протезами клапанов сердца) и/или тромбозом полости левого желудочка.
[**] Ривароксабан 15 мг 1 р/д (10 мг 1 р/д у пациентов с КлКр 30–49 мл/мин) + ингибитор P_2Y_{12} рецепторов тромбоцитов. Более 90% пациентов PIONEER AF-PCI получали клопидогрел в дозе 75 мг 1 р/д.
[##] Исследование не имело достаточной мощности для оценки превосходства или не меньшей эффективности групп терапии ривароксабаном по сравнению с группой АВК + ДААТ.
[~] Варфарин в сочетании с ДААТ.
[&] Клинические значимые кровотечения по TIMI
[‖] В исследовании участвовал широкий круг пациентов, получавших терапию ривароксабаном в дозе 20мг/15мг, 10 мг, 2,5 мг в зависимости от показания к применению, в сравнении с разными препаратами контроля (варфарин, эноксапарин, плацебо) в серии метаанализов РКИ.
[†] Ксарелто® 15/20 мг не показан в качестве препарата для профилактики и лечения ишемической болезни сердца. Компания АО «Байер» рекомендует применять Ксарелто® только в соответствии с инструкцией по медицинскому применению (актуальная версия инструкции от 16.11.2022).
[‡] При назначении с целью профилактики инсульта у пациентов с ФП в сравнении с варфарином. Ксарелто® 15/20 мг не показан в качестве препарата для улучшения функции почек. Компания АО «Байер» рекомендует применять Ксарелто® только в соответствии с инструкцией по медицинскому применению (актуальная версия инструкции от 16.11.2022).
[×] В соответствии с актуальной инструкцией по медицинскому применению Ксарелто® 15/20 мг (версия от 16.11.2022) препарат следует принимать с осторожностью при одновременном приеме с ингибиторами агрегации тромбоцитов

АВК - антагонист витамина К, АГ – артериальная гипертония, АСК – ацетилсалициловая кислота, ДААТ - двойная антитромбоцитарная терапия, ДИ – доверительный интервал, ИБС – ишемическая болезнь сердца, ИМТ – индекс массы тела, КлКр – клиренс креатинина, ЛЖ – левый желудочек, НФГ – нефракционированный гепарин, ОКС – острый коронарный синдром, ОР – отношение рисков, ПМЖА – передняя межжелудочковая артерия, ПЧКВ – первичное чрескожное коронарное вмешательство, ТГВ – тромбоз глубоких вен, ТЭЛА – тромбоэмболия легочной артерии, ФП – фибрилляция предсердий, ЧЖС – частота желудочковых сокращений, ЧКВ – чрескожное коронарное вмешательство, ЧСС – частота сердечных сокращений, ЭКГ – электрокардиограмма

1. Острый инфаркт миокарда с подъемом сегмента ST электрокардиограммы. Клинические рекомендации 2020 г. Российский кардиологический журнал 2020;25(11):251-310. DOI: 10.15829/1560-4071-2020-4103. Доступно по ссылке (дата доступа 10.11.2023): https://cr.minzdrav.gov.ru/recomend/157_4 2. Фибрилляция и трепетание предсердий. Клинические рекомендации 2020 г. Российский кардиологический журнал 2021;26(7):190-260. DOI: 10.15829/1560-4071-2021-4594. Доступно по ссылке (дата доступа 10.11.2023): https://cr.minzdrav.gov.ru/recomend/382_1 3. Gibson CM, Mehran R, Bode C, et al. An open-label, randomized, controlled, multicenter study exploring two treatment strategies of rivaroxaban and a dose-adjusted oral vitamin K antagonist treatment strategy in subjects with atrial fibrillation who undergo percutaneous coronary intervention (PIONEER AF-PCI). Am Heart J. 2015 Apr;169(4):472-8.e5. doi: 10.1016/j.ahj.2014.12.006. 4. Gibson CM, Mehran R, Bode C, et al. Prevention of Bleeding in Patients with Atrial Fibrillation Undergoing PCI. N Engl J Med. 2016 Dec 22;375(25):2423-2434. doi: 10.1056/NEJMoa1611594. 5. Lopes RD, Heizer G, Aronson R, et al. Antithrombotic Therapy after Acute Coronary Syndrome or PCI in Atrial Fibrillation. N Engl J Med. 2019 Apr 18;380(16):1509-1524. doi: 10.1056/NEJMoa1817083. 6. Gibson CM, Pinto DS, Chi G, et al. Recurrent Hospitalization Among Patients With Atrial Fibrillation Undergoing Intracoronary Stenting Treated With 2 Treatment Strategies of Rivaroxaban or a Dose-Adjusted Oral Vitamin K Antagonist Treatment Strategy. Circulation. 2017 Jan 24;135(4):323-333. doi: 10.1161/CIRCULATIONAHA.116.025783. 7. Patel MR et al. Rivaroxaban versus warfarin in nonvalvular atrial fibrillation. N Engl J Med. 2011. 8;365(10):883-91. doi: 10.1056/NEJMoa1009638. 8. Martinez BK, et al. Effectiveness and Safety of Apixaban, Dabigatran, and Rivaroxaban Versus Warfarin in Frail Patients with Nonvalvular Atrial Fibrillation. J Am Heart Assoc. 2018 Apr 13;7(8):e008643. 9. Coleman CI, et al. Effectiveness and safety of rivaroxaban vs. warfarin in patients 80+ years of age with non-valvular atrial fibrillation. Eur Heart J Qual Care Clin Outcomes. 2018 Oct 1;4(4):328-329. 10. Hanon O, Vidal JS, Pisica-Donose G, et al. Bleeding risk with rivaroxaban compared with vitamin K antagonists in patients aged 80 years or older with atrial fibrillation. Heart. 2021 Sep;107(17):1376-1382. doi: 10.1136/heartjnl-2020-317923. 11. Fox KA et al. Prevention of stroke and systemic embolism with rivaroxaban compared with warfarin in patients with non-valvular atrial fibrillation and moderate renal impairment. Eur Heart J. 2011;32(19):2387-94 12. Чашкина М.И., Андреев Д.А. и соавт. Показатели безопасности ривароксабана по сравнению с варфарином у пациентов с фибрилляцией предсердий и хронической болезнью почек поздних стадий. Кардиология. 2020;60(11):94–100. 13. Yao X, et al. Renal Outcomes in Anticoagulated Patients with Atrial Fibrillation. J Am Coll Cardiol. 2017;28;70(21):2621-2632. 14. Coleman CI, et al. Rivaroxaban's Impact on Renal Decline in Patients with Nonvalvular Atrial Fibrillation: A US MarketScan Claims Database Analysis. Clin Appl Thromb Hemost. 2019 Jan-Dec;25:1076029619868535. 15. González Pérez A, et al. Renal decline in patients with non-valvular atrial fibrillation treated with rivaroxaban or warfarin: A population-based study from the United Kingdom. Int J Cardiol. 2022; 352:165-171. doi: 10.1016/j.ijcard.2022.01.063. 16. Mak KH, et al;. Coronary and mortality risk of novel oral antithrombotic agents: a meta-analysis of large randomised trials. BMJ Open. 2012; 6;2(5):e001592. 17. Loke YK, et al. Comparative coronary risks of apixaban, rivaroxaban and dabigatran: a meta-analysis and adjusted indirect comparison. Br J Clin Pharmacol. 2014;78(4):707-17. 18. Chatterjee S, et al. Rivaroxaban and risk of myocardial infarction: insights from a meta-analysis and trial sequential analysis of randomized clinical trials. Coron Artery Dis. 2013;24(8):628-35. 19. Туров АН и соавт. Рациональная Фармакотерапия в Кардиологии. 2020;16:10-18. 20. Neumann FJ, et al. 2018 ESC/EACTS Guidelines on myocardial revascularization. Eur Heart J. 2019 Jan 7;40(2):87-165. 21. Инструкция по медицинскому применению препарата Ксарелто® 15/20 мг (версия от 16.11.2022 г.). 22. Инструкция по медицинскому применению препарата Ксарелто® 10 мг (версия от 08.12.2021).

АО «БАЙЕР»
107113, Москва, 3-я Рыбинская ул.,
дом 18, строение 2.
Телефон: (495) 231-12-00.
PP-XAR-RU-1167-1

Отсканируйте QR-код для ознакомления с инструкцией по медицинскому применению препарата Ксарелто®

Служба медицинской информации АО «Байер»

Отписаться от рассылки

Материал для специалистов здравоохранения подготовлен АО «БАЙЕР» 11.2023.