

ТРЕТЬЕ УНИВЕРСАЛЬНОЕ ОПРЕДЕЛЕНИЕ ИНФАРКТА МИОКАРДА

Kristian Thygesen, Joseph S. Alpert, Allan S. Jaffe, Maarten L. Simoons, Bernard R. Chaitman and Harvey D. White: авторский коллектив при участии ESC/ACCF/АНА/WHF Рабочая группа для формулировки Универсального определения инфаркта миокарда.

Авторы/Члены Рабочей группы: Kristian Thygesen (Дания)*, Joseph S. Alpert, (США)*, Harvey D. White, (Новая Зеландия)*, Подгруппа по биомаркерам: Allan S. Jaffe (США), Hugo A. Katus (Германия), Fred S. Apple (США), Bertil Lindahl (Швеция), David A. Morrow (США), Подгруппа по интерпретации ЭКГ: Bernard R. Chaitman (США), Peter M. Clemmensen (Дания), Per Johanson (Швеция), Hanoch Hod (Израиль), Подгруппа по подготовке графического изображения: Richard Underwood (Соединенное Королевство), Jeroen J. Vax (Нидерланды), Robert O. Vonow (США), Fausto Pinto (Португалия), Raymond J. Gibbons (США), Подгруппа по классификации: Keith A. Fox (Соединенное Королевство), Dan Atar (Норвегия), L. Kristin Newby (США), Marcello Galvani (Италия), Christian W. Hamm (Германия), Подгруппа интервенционных кардиологов: Barry F. Uretsky (США), Ph. Gabriel Steg (Франция), William Wijns (Бельгия), Jean-Pierre Bassand (Франция), Phillippe Menasche (Франция), Jan Ravkilde (Дания), Подгруппа по клиническим исследованиям и регистрам: E. Magnus Ohman (США), Elliott M. Antman (США), Lars C. Wallentin (Швеция), Paul W. Armstrong (Канада), Maarten L. Simoons (Нидерланды), Подгруппа по вопросам сердечной недостаточности: James L. Januzzi (США), Markku S. Nieminen (Финляндия), Mihai Gheorghide (США), Gerasimos Filippatos (Греция), Подгруппа по вопросам эпидемиологии: Russell V. Luepker (США), Stephen P. Fortmann (США), Wayne D. Rosamond (США), Dan Levy (США), David Wood (Соединенное королевство), Подгруппа по вопросам глобального развития: Sidney C. Smith (США), Dayi Hu (Китай), Jose -Luis Lopez-Sendon (Испания), Rose Marie Robertson (США), Douglas Weaver (США), Michal Tendera (Польша), Alfred A. Bove (США), Alexander N. Parkhomenko (Украина), Elena J. Vasilieva (Россия), Shanti Mendis (Швейцария).

Комитет ЕОК по разработке практических рекомендаций: Jeroen J. Vax, (председатель) (Голландия), Helmut Baumgartner (Германия), Claudio Seconi (Италия), Veronica Dean (Франция), Christi Deaton (Соединенное королевство), Robert Fagard (Бельгия), Christian Funck-Brentano (Франция), David Hasdai (Израиль), Arno Hoes (Нидерланды), Paulus Kirchhof (Германия/Соединенное Королевство), Juhani Knuuti (Финляндия), Philippe Kolh (Бельгия), Theresa McDonagh (Соединенное Королевство), Cyril Moulin (Франция), Bogdan A. Popescu (Румыния), Zeljko Reiner (Хорватия), Udo Sechtem (Германия), Per Anton Sirnes (Норвегия), Michal Tendera (Польша), Adam Torbicki (Польша), Alec Vahanian (Франция), Stephan Windecker (Швейцария).

Рецензенты документа: Joao Morais, (Португалия), Carlos Aguiar (Португалия), Wael Almahmeed (ОАЭ), David O. Arnar (Исландия), Fabio Barili (Италия), Kenneth D. Bloch (США), Ann F. Bolger (США), Hans Erik Botker (Дания), Biykem Bozkurt (США), Raffaele Bugiardini (Италия), Christopher Cannon (США), James de Lemos (США), Franz R. Eberli (Швейцария), Edgardo Escobar (Чили), Mark Hlatky (США), Stefan James (Швеция), Karl V. Kern (США), David J. Moliterno (США), Christian Mueller (Швейцария), Aleksandar N. Neskovic (Сербия), Burkert Mathias Pieske (Австрия), Steven P. Schulman (США), Robert F. Storey (Соединенное Королевство), Kathryn A. Taubert (Швейцария), Pascal Vranckx (Бельгия), Daniel R. Wagner (Королевство Люксембург)

Информация об авторах доступна на www.escardio.org/guidelines

Опубликовано онлайн 24 августа 2012.

Перевод рекомендаций осуществлен секцией молодых кардиологов Российского кардиологического общества.

Переводчики: Кочергин Н. А., Кочергина А. М.

* Соавторы/сопредседатели, ответственные за переписку: Professor Kristian Thygesen, Department of Cardiology, Aarhus University Hospital, Tage-Hansens Gade 2, DK-8000 Aarhus C, Denmark. Tel: +45 7846-7614; fax: +45 7846-7619; E-mail: kristhyg@rm.dk. Professor Joseph S. Alpert, Department of Medicine, Univ. of Arizona College of Medicine, 1501 N. Campbell Ave., P. O. Box 245037, Tucson AZ 85724, USA, Tel: +1 520 626 2763, Fax: +1 520 626 0967, Email: jalpert@email.arizona.edu. Professor Harvey D. White, Green Lane Cardiovascular Service, Auckland City Hospital, Private Bag 92024, 1030 Auckland, New Zealand. Tel: +64 9 630 9992, Fax: +64 9 630 9915, Email: harveyw@adhb.govt.nz.

ОГЛАВЛЕНИЕ

Введение	3
Патологические характеристики ишемии и инфаркта миокарда	4
Определение биомаркеров повреждения миокарда	4
Клинические симптомы миокардиальной ишемии и инфаркта миокарда	5
Клиническая классификация инфаркта миокарда	5
Спонтанный инфаркт миокарда (ИМ 1 типа)	6
Инфаркт миокарда вследствие ишемического дисбаланса (ИМ 2 типа)	6
Внезапная сердечная смерть, обусловленная инфарктом миокарда (ИМ 3 типа)	6
Инфаркт миокарда ассоциированный с реваскуляризацией (ИМ 4 и 5 типов)	6
ЭКГ диагностика инфаркта миокарда	6
Инфаркт миокарда в анамнезе	8
Бессимптомный инфаркт миокарда	8
Состояния, затрудняющие ЭКГ диагностику инфаркта миокарда	8
Методы визуализации	8
Эхокардиография	9
Радионуклидная визуализация	9
Магнитная резонансная томография	9
Компьютерная томография	9
Применение методик визуализации при остром инфаркте миокарда	9
Применение методов визуализации в поздний период инфаркта миокарда	10
Диагностические критерии инфаркта миокарда при ЧКВ (ИМ 4 типа)	10
Диагностические критерии инфаркта миокарда при АКШ (ИМ 5 типа)	11
Оценка инфаркта миокарда у пациентов, перенесших другие кардиальные вмешательства	11
Инфаркт миокарда, ассоциированный с некардиальными процедурами	11
Инфаркт миокарда в отделении интенсивной терапии	12
Повторный инфаркт миокарда	12
Рецидив инфаркта миокарда	12
Повреждение миокарда или инфаркт, ассоциированный с сердечной недостаточностью	12
Значение инфаркта миокарда в клинических исследованиях и программах контроля качества	13
Общепринятые стандарты дефиниции инфаркта миокарда	13
Глобальные перспективы дефиниции инфаркта миокарда	13
Конфликт интересов	14
Благодарность	14
Литература	14

Сокращения и условные обозначения

ACCf – Фонд Американского Колледжа Кардиологов	MP – магнитный резонанс
ACS – (ОКС) острый коронарный синдром	mV – милливольт(ы)
АНА – Американская Ассоциация Сердца	нг/л – нанограмм/литр
ИБС – ишемическая болезнь сердца	не-Q-ИМ – ИМ без патологического зубца Q
КШ – коронарное шунтирование	ИМБПСТ – ИМ без элевации сегмента ST
КФК-МВ – МВ фракция креатинфосфокиназы	ЧКВ – чрескожное коронарное вмешательство
T – тропонин	РЭТ – позитронно-эмиссионная томография
КТ – компьютерная томография	пг/мл – пикограмм\миллилитр
CV – коэффициент изменчивости	Q-ИМ – ИМ с формированием патологического зубца Q
ЭКГ – электрокардиограмма	БЛНПГ – блокада правой ножки пучка Гиса
ЕОК – Европейское общество кардиологов	с – секунда(ы)
FDG – флуордезоксиглюкозат	SPECT – протонно-эмиссионная компьютерная томография
ч – час(ы)	ИМПСТ – ИМ с подъемом сегмента ST
СН – сердечная недостаточность	ST-T – сегмент ST-T
БЛНПГ – блокада левой ножки пучка Гиса	URL – верхняя граница нормы
ЛЖ – левый желудочек	WHF – Всемирная ассоциация сердца
ГЛЖ – гипертрофия миокарда левого желудочка	ВОЗ – Всемирная организация здравоохранения
ИМ – инфаркт миокарда	
mIBG – мета-йодо-бензилгуанид	
min – минута(ы)	
MONICA – Многонациональный мониторинг тенденций и определений кардиоваскулярных заболеваний	
MPS – перфузионная сцинтиграфия миокарда	

Определение инфаркта миокарда

Критерии определения острого инфаркта миокарда

Термин “инфаркт миокарда” (ИМ) следует использовать в тех случаях, когда имеет место доказанный некроз миокарда вследствие длительно острой ишемии миокарда. В этом случае, нижеприведенные критерии могут быть использованы для установления диагноза:

- Выявление повышения и/или закономерной динамики снижения кардиоспецифических ферментов (предпочтительнее – тропонин) в сочетании хотя бы с одним из нижеприведенных критериев:
 - Симптомы ишемии миокарда.
 - Диагностически значимая элевация сегмента ST либо впервые зарегистрированная блокада левой ножки пучка Гиса (БЛНПГ).
 - Патологический зубец Q на ЭКГ.
 - Появление нежизнеспособного миокарда или выявление зон гипо- /акинеза.
 - Выявление интракоронарного тромбоза на ангиографическом или патологоанатомическом исследовании.
- Кардиальная смерть с симптомами, позволяющими предположить ишемию миокарда и предшествующими изменениями на ЭКГ, трактуемыми как ишемические, впервые зарегистрированная БЛНПГ, которая имела место до получения результата анализа на маркеры некроза миокарда, либо произошедшая до момента ожидаемого повышения их концентрации в крови.
- ЧКВ-ассоциированный ИМ устанавливается на основании повышения концентрации тропонина (>5х99 перцентиль URL) у лиц с исходно нормальными его значениями (≤99 перцентиль URL), либо повышением на 20% и более в тех случаях, когда его уровень исходно повышен. Дополнительно обращают внимание на клинические признаки ишемии миокарда, вновь возникшие ишемические изменения на ЭКГ, осложнения коронарной ангиографии и выявление нежизнеспособного миокарда или атипичного движения стенок миокарда по данным эхокардиографии.
- Тромбоз стента при ИМ, выявленный на коронароангиографии или патологоанатомическом исследовании, в условиях ишемии миокарда и повышения и/или последующей закономерной динамики уровня кардиоспецифических ферментов около 99 перцентиль URL.
- АКШ-ассоциированный ИМ устанавливается на основании повышения концентрации тропонина (>10х99 перцентиль URL) у лиц с исходно нормальными его значениями (99 перцентиль URL). Дополнительными критериями служат: появление патологического зубца Q на ЭКГ, ранее не регистрируемая БЛНПГ, ангиографически подтвержденная окклюзия шунта или нативной коронарной артерии ангиографии и выявление нежизнеспособного миокарда или атипичного движения стенок миокарда по данным эхокардиографии.

Критерии определения первичного инфаркта миокарда

Любой из нижеприведенных критериев делает вероятным диагноз первичного ИМ:

- Патологический зубец Q на ЭКГ при отсутствии иных объективных причин для его появления.
- Визуализация очага нежизнеспособного миокарда, истонченного и утратившего контрактильность при отсутствии иных (не ишемических) причин для подобного.
- Признаки первичного ИМ по данным патологоанатомического исследования.

Введение

Инфаркт миокарда (ИМ) можно распознать по наличию клинической симптоматики, электрокардиографических (ЭКГ) критериев, повышению уровня кардиоспецифических ферментов (маркеров некроза миокарда), либо с помощью методов визуализации или патологоанатомически. Эта нозология во всем мире является ведущей причиной нетрудоспособности и лидирует в структуре смертности населения. ИМ может стать дебютом ИБС, либо быть проявлением ИБС у лиц с установленным диагнозом. Данные о частоте ИМ позволяют оценить бремя ИБС в популяции, особенно если собирать стандартизованные данные, позволяющие четко разграничивать первичный и повторный ИМ. С позиции эпидемиологии, частота новых случаев ИМ в популяции может рассматриваться как показатель, отражающий распространенность ИБС в популяции. Термин “инфаркт миокарда” может иметь психологическое и юридическое значение, как для человека, так и для общества в целом. Данное заболевание является ведущей проблемой современности, и используется как конечная точка в клинических и наблюдательных исследованиях, и как показатель качества работы системы здравоохранения. Именно поэтому точное и общепринятое определение данной нозологии является очень важным.

В прошлом существовал общий консенсус в отношении клинического синдрома, определяемого как инфаркт миокарда. При изучении эпидемиологии ИМ, Всемирная организация здравоохранения (ВОЗ) использовала как критерии диагноза клинические симптомы, ЭКГ-критерии и кардиоспецифические ферменты. Вместе с этим, разработка более чувствительных и специфичных маркеров повреждения миокарда и методов визуализации позволяет

верифицировать малые очаги некроза. Кроме того, успешное внедрение новых методов лечения ИМ, привело к уменьшению степени повреждения и некроза миокарда при тех же клинических проявлениях, что и ранее. Представляется важным разграничение различных состояний, способных привести к развитию ИМ, таких как “спонтанный” ИМ и ИМ, ассоциированный с проведением манипуляций. Практикующие врачи, иные работники системы здравоохранения, а также пациенты нуждаются в актуальном определении ИМ.

В 2000 году Первая Рабочая Группа по ИМ представила новую дефиницию ИМ, которая гласила, что любой некроз вследствие миокардиальной ишемии должен быть расценен как ИМ [1]. В дальнейшем, указанный принцип был положен в основу Консенсуса по Универсальному определению ИМ 2007 года, в тексте которого подчеркивалось, что к ИМ способны привести различные состояния [2]. Этот документ был поддержан медицинским сообществом во всем мире в лице Европейского общества кардиологов (ESC), Фонда Американского Колледжа Кардиологов (ACCF), Американской Ассоциации Сердца (AHA), Всемирной Федерации Сердца (WHF) и принят Всемирной Организацией Здравоохранения (ВОЗ) [3]. Несмотря на это, необходима разработка более чувствительных методов индикации миокардиального некроза, особенно в тех ситуациях, когда некроз миокарда имеет место у пациентов в критическом состоянии, после проведенного чрескожного коронарного вмешательства (ЧКВ) или у кардиохирургического пациента в раннем послеоперационном периоде. Третье универсальное определение ИМ стало результатом объединенных усилий ESC/ACCF/AHA/WHF по интеграции новых данных

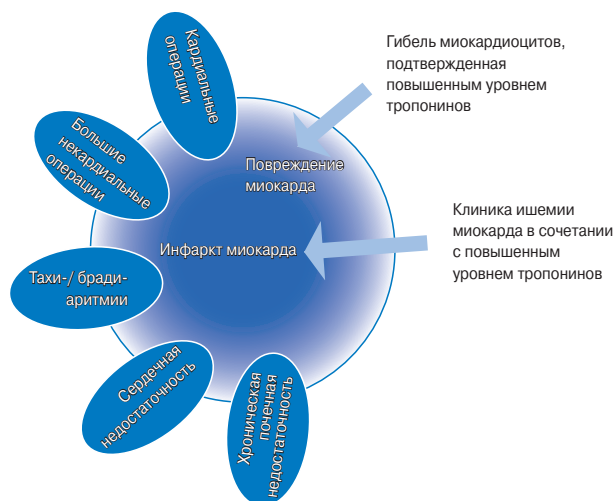

Рис. 1. Рисунок иллюстрирует различные состояния и синдромы, которые могут сопровождаться повреждением миокарда с гибелью его клеток, что подтверждается повышенным уровнем тропонинов. Вне зависимости от этого, при наличии типичной клиники миокардиальной ишемии и закономерной динамики кардиоспецифических ферментов, наиболее вероятен ИМ.

и существующих подходов, и которое включило понятие о том, что очень малый объем миокардиального некроза может быть верифицирован с помощью биохимических маркеров и/или методов визуализации.

Патологические характеристики ишемии и инфаркта миокарда

ИМ это процесс гибели клеток сердечной мышцы вследствие длительной ишемии. Гибель миокардиоцитов происходит не одномоментно, а, как показано в эксперименте, по прошествии 20 минут, или менее того, у некоторых лабораторных животных [4]. С момента образования некротической ткани до возможности ее макро- или микроскопического патологоанатомического определения проходит несколько часов. Длительность ишемии, способной привести к некрозу составляет 2–4 часа, этот зависит от наличия коллатералей в ишемизированной зоне, стойкой или интермиттирующей окклюзии коронарной артерии, чувствительности клеток миокарда к ишемии, феномена ишемического прекодиционирования, индивидуальной потребности в кислороде и нутриентах [2]. Патолофизиологический процесс рубцевания обычно занимает 5–6 недель. Реперфузия может оказать значительное влияние на макро- и микроскопическую картину.

Определение биомаркеров повреждения миокарда

Повреждение миокарда определяют при повышении уровня кардиоспецифических ферментов крови, таких как тропонин и МВ КФК [2]. Сердечные тропонины Т и I являются частью сократительного аппарата кардиомиоцита и вырабатываются только в сердечной мышце. В то время как повышение концентрации данных ферментов в крови достоверно свидетельствует о повреждении миокарда с некрозом, оно не отражает патолофизиологического механизма данного

повреждения [5]. Высвобождение миокардиальных белков может быть обусловлено различными механизмами, начиная от нормального процесса замещения клеток, апоптоза, высвобождением продуктов деградации тропонинов, повышенной проницаемости клеточных мембран, и заканчивая некрозом миоцитов [6]. Согласно законам патофизиологии, некроз миокарда вследствие ишемии определен как ИМ.

Необходимо понимать, что некротический процесс в миокардиоцитах, обнаруживаемый гистологически, может быть обусловлен не только ишемией. Незначительное повреждение миокарда с некрозом может определяться при сердечной недостаточности, почечной дисфункции, нарушениях сердечного ритма, легочной эмболии, а также чрескожных коронарных вмешательств и хирургических вмешательствах на коронарных артериях. Данные состояния не должны быть классифицированы как ИМ или осложнения указанных процедур, а должны расцениваться как повреждение миокарда, как показано на рисунке 1. Известны ситуации, когда клинически сложно установить причины, указанные на рисунке 1. В этой связи, очень важно разделять причины острого повышения содержания тропонинов в крови от хронического их повышения. Причины повышения тропонинов представлены в таблице 1. Различные возможные причины повышения кардиоспецифических ферментов должны быть подробно описаны в медицинской документации.

Наиболее предпочтительным маркером некроза кардиомиоцитов признан тропонин Т и I ввиду его высокой чувствительности и специфичности. Определение повышения и последующего закономерного снижения кардиоспецифических ферментов является необходимым условием для верификации диагноза ИМ [7]. Повышение уровня тропонина определяется как значение превышающее 99 перцентиль нормального референсного значения для популяции (верхний референсный предел (URL)). 99 диагностический перцентиль как уровень выше которого диагностируется ИМ должен определяться в каждой лаборатории с надлежащим контролем качества [8, 9]. Значения 99 перцентиля URL определяемого производителями, в том числе для высокочувствительных анализов, находящихся в разработке могут быть найдены во вкладышах-описаниях или последних публикациях [10–12]. Результат следует представить в нг/л, либо пг/мл в виде целых чисел. Критерии повышения уровня тропонинов индивидуальны для каждой конкретной лаборатории, но могут быть определены исходя из профиля анализа, в том числе для высокочувствительных анализов [10, 11]. Оптимальная точность, определяемая коэффициентом вариации 99 перцентиля URL для каждого анализа должна быть $\leq 10\%$. Более высокая лабораторная чувствительность дает возможность отслеживать динамику изменения активности фермента в крови [13]. Использование недостаточно точных реактивов может затруднить диагностику, но не способствует ложноположительному результату [10, 11].

Забор крови на биомаркеры должен быть произведен в момент поступления и повторен в течение 3–6 часов. В последующем, забор крови необходим при повторных эпизодах ишемии, а также в случаях, когда время начала заболевания остается неясным [14]. Для установления диагноза ИМ необходимо хотя бы однократное повышение уровня кардиоспецифического фермента, в дополнение к клинической симптоматике. Определение повышения фермента с последующим закономерным его снижением необходимо для диффе-

ренциальной диагностики острых и хронических повышений тропонина, ассоциированных с заболеваниями сердца [10, 11, 15–19]. К примеру, пациенты с почечной или сердечной недостаточностью могут иметь хроническое повышение уровня тропонинов. Подобные изменения часто регистрируются у больных с ИМ, однако носят не острый, а хронический характер [7]. Однако, повышение и дальнейшее закономерное снижение концентрации фермента, не является абсолютным условием для верификации диагноза ИМ, особенно в случаях, если перед нами пациент из группы высокого риска, поступивший в клинику поздно с момента манифестации симптомов заболевания, в таком случае можно взять анализ крови, либо в момент пикового содержания тропонина, либо в момент его закономерного снижения, в таком случае установление диагноза может быть проблематично. Уровень фермента может быть повышенным в течение 2х и более недель с момента некроза миокарда [10].

Для высокочувствительных анализов могут быть рекомендованы гендерные различия пороговых значений [20, 21]. Повышение тропонина (99 перцентиль URL) без последующей закономерной его динамики, либо при отсутствии типичной клинической картины должно наводить на мысли об иной этиологии повреждения миокарда, такой как миокардит, диссекция аорты, легочная эмболия или сердечная недостаточность. Почечная недостаточность и другие неишемические причины повышения тропонинов представлены в таблице 1 [10, 11].

При невозможности определения тропонина лучшей альтернативой является МВ КФК (определяемая массовым методом). Как и в случае с тропонином повышение МВ КФК – это превышение 99 перцентиля URL, выше некоторого порогового уровня для ИМ [22]. Здесь также возможны гендерные различия пороговых уровней [22].

Клинические симптомы миокардиальной ишемии и инфаркта миокарда

Развитие ишемии миокарда это первый этап развития ИМ и результат дисбаланса между доставкой кислорода и потребностью в нем сердечной мышцы. Ишемия миокарда это клиническое состояние, которое обычно диагностируется посредством сбора анамнеза и анализа электрокардиограммы. Наиболее распространенные симптомы могут появляться как при нагрузке, так и в покое, включают в себя: дискомфорт в груди с иррадиацией в руку или челюсть, дискомфорт в эпигастральной области или эквиваленты стенокардии – одышку и слабость. Дискомфорт, свидетельствующий о развитии инфаркта миокарда, продолжается в среднем 20 минут. Болевые ощущения часто диффузные, не имеют четкой локализации и связи с физическим усилием и могут сопровождаться повышенным потоотделением, тошнотой и синкопальным состоянием. Однако вышеописанные симптомы не являются высокоспецифичными для ишемии сердечной мышцы. Соответственно, их могут ошибочно трактовать как проявления патологии желудочно-кишечного тракта, нервной, бронхолегочной или костно-мышечной системы. Иногда ИМ может проявляться атипичными симптомами – такими как стать различные нарушения ритма, вплоть до остановки сердца или вообще быть бессимптомным; например у женщин, пожилых пациентов, лиц, страдающих сахарным диабетом, в раннем послеопераци-

Таблица 1. Повреждение миокарда с повышением кардиоспецифических ферментов

Повреждение, связанное с первичной ишемией миокарда
Разрыв бляшки
Интракоронарный тромбоз
Повреждение, связанное с последствиями ишемии миокарда
Тахи/бради аритмии
Расслоение аорты или тяжелое поражение аортального клапана
Гипертрофическая кардиомиопатия
Кардиогенный, гиповолемический, септический шок
Тяжелая дыхательная недостаточность
Тяжелая анемия
Гипертензия с ГЛЖ и/или без нее
Спазм коронарной артерии
Коронарная эмболия или васкулит
Эндотелиальная дисфункция без гемодинамически значимых стенозов
Повреждение, не связанное с первичной ишемией миокарда
Ушиб миокарда, операции на сердце, радиочастотная абляция, кардиостимуляция и дефибрилляция
Рабдомиолиз с вовлечением миокарда
Миокардит
Влияние кардиотоксичных препаратов
Мультифакторное повреждение или повреждение миокарда неясного генеза
Сердечная недостаточность
Стрессорная кардиомиопатия Такоцубо
Массивная легочная эмболия и легочная гипертензия
Сепсис и терминальное состояние пациента
Почечная недостаточность
Тяжелая неврологическая патология (инсульт, субарахноидальное кровоизлияние)
Инфильтративные заболевания (амилоидоз, саркоидоз)
Тяжелый физический труд

онном периоде или находящихся в критическом состоянии [2]. Во всех подобных ситуациях рекомендуется проводить более тщательный осмотр, особенно при определении повышенного уровня тропонинов.

Клиническая классификация инфаркта миокарда

С целью безотлагательного выбора стратегии лечения, включающая в себя реперфузию, ИМ диагностируют в случаях наличия ангинозной боли или ее эквивалентов при условии элевации сегмента ST минимум в двух последовательных отведениях и обозначают как инфаркт миокарда с подъемом сегмента ST (ИМп ST). При отсутствии подъема сегмента ST на ЭКГ диагноз звучит как инфаркт миокарда без подъема сегмента ST (ИМбп ST). У многих пациентов на ЭКГ появляется патологический зубец Q, тогда ИМ считается Q-образующим. В противном случае регистрируется ИМ без патологического зубца Q. Если повышение кардиоспецифических маркеров не обнаружено, диагноз должен звучать как “нестабильная стенокардия”. Помимо вышеуказанного, существуют и иные принципы классификации ИМ, основанные на патогенетических, клинических и прогностических различиях, а также выбранных стратегиях лечения (табл. 2).

Таблица 2. Универсальная классификация инфаркта миокарда

Тип 1. Спонтанный инфаркт миокарда
Спонтанный разрыв, изъязвление, эрозирование или расслоение атеросклеротической бляшки, ведущее к последующему интракоронарному тромбозу в одной или нескольких артериях, резкому ограничению кровотока ниже поврежденной бляшки или дистальной тромбоцитарной эмболизации с последующим развитием некроза сердечной мышцы. Возможно как на фоне имеющейся ИБС, так и в редких случаях, при непораженных коронарных артериях.
Тип 2. Инфаркт миокарда вследствие ишемического дисбаланса
Ситуации, когда повреждение миокарда обусловлено иными причинами, не относимыми к ИБС, например эндотелиальной дисфункцией, спазмом коронарных артерий, эмболизацией коронарных артерий, тахи-/брадиаритмиями, анемией, дыхательной недостаточностью, системной гипотонией, гипертензией в сочетании с гипертрофией миокарда левого желудочка и без нее.
Тип 3. Инфаркт миокарда, приведший к смерти, когда определение биомаркеров невозможно
Внезапная сердечная смерть в сочетании с симптомами, позволяющими заподозрить ишемию миокарда, подтвержденную ишемическими изменениями на ЭКГ, вновь зарегистрированной БЛНПГ, в тех случаях, когда смерть произошла до момента взятия анализа крови, до повышения титров до диагностического уровня и во всех других случаях, когда анализ крови не был взят.
Тип 4а. Инфаркт миокарда, связанный с ЧКВ
ИМ, связанный с проведением ЧКВ диагностируется при определении повышенного уровня тропонина свыше 5×99 перцентиль URL у пациентов с нормальным исходным уровнем, либо нарастания его титра на 20% (при исходно повышенном уровне) и более от исходных значений. Дополнительными критериями диагноза служат (1) клиника стенокардии, (2) симптомы ишемии на ЭКГ, БЛНПГ, (3) окклюзия коронарной артерии по данным ангиографического исследования, феномен замедленного контрастирования в симптом-связанной артерии, дистальная эмболизация коронарного русла, (4) визуализация зон аномального движения стенок сердца.
Тип 4б. Инфаркт миокарда, связанный с тромбозом стента
ИМ, ассоциированный с тромбозом ранее установленного стента, подтверждается с помощью коронароангиографии либо патологоанатомически в сочетании с клиникой ишемии миокарда и типичной динамикой кардиоспецифических ферментов.
Тип 5. Инфаркт миокарда, ассоциированный с АКШ
ИМ, ассоциированный с операцией коронарного шунтирования устанавливается на основании определения повышенного уровня тропонина, либо нарастания его титра на 20% и более от исходных значений. Дополнительным критерием служат появление патологического зубца Q на ЭКГ, вновь зарегистрированная БЛНПГ, ангиографически подтвержденная окклюзия шунта или нативной коронарной артерии, визуализация нового участка нежизнеспособного миокарда, либо появление новых зон гипо- и акинезии.

Спонтанный инфаркт миокарда (ИМ 1 типа)

К данному типу относят разрыв, изъязвление, эрозирование или расслоение атеросклеротической бляшки, ведущее к последующему интракоронарному тромбозу в одной или нескольких артериях, резкому ограничению кровотока ниже поврежденной бляшки или дистальной тромбоцитарной эмболизации с последующим развитием некроза сердечной мышцы. Часть пациентов с ИМ уже имеют в анамнезе ИБС, тем не менее, в 5–20%, чаще у лиц женского пола, на коронароангиографии обнаруживают либо нестенозирующие поражения, либо интактные коронарные артерии [23–25].

Инфаркт миокарда вследствие ишемического дисбаланса (ИМ 2 типа)

Данный термин уместен в случаях, когда к некрозу миокарда приводят состояния, не относящиеся к ИБС (рис. 2). У пациентов, находящихся в критическом состоянии, либо подвергшихся хирургическому (но не кардиохирургическому) вмешательству могут определяться повышение кардиоспецифических ферментов, это происходит вследствие прямого токсического влияния высоких концентраций эндо- и экзогенных катехоламинов. Потенциально спровоцировать развитие ИМ могут коронарный вазоспазм и эндотелиальная дисфункция [26–28].

Внезапная сердечная смерть, обусловленная инфарктом миокарда (ИМ 3 типа)

Лица, умершие внезапно от симптомов, схожих с ишемией миокарда в сочетании с типичными изменениями на ЭКГ, при отсутствии данных о повышении кардиоспецифических ферментов представляют одну из наиболее диагностически сложных категорий пациентов. Эти пациенты могут скончаться до момента взятия анализа крови, либо до момента достижения диагностически значимого их повышения. В случаях, когда наблюдается типичная клиника ишемии миокарда и характерные изменения на ЭКГ, следует заключить, что имел место фатальный инфаркт миокарда, несмотря на отсутствие данных о содержании маркеров повреждения сердечной мышцы.

Инфаркт миокарда ассоциированный с реваскуляризацией (ИМ 4 и 5 типов)

Повреждения миокарда, как и инфаркт, могут возникать на определенных этапах манипуляций, производимых на миокарде, будь то ЧКВ или коронарное шунтирование. Повышенные уровни тропонина регистрируются в различные сроки после вышеописанных вмешательств, так как различные воздействия могут обуславливать повреждение миокарда с некрозом [29–32]. Очевидно, что ограничение таких повреждений благоприятно для пациента, однако пороговые уровни бессимптомного повышения уровня тропонина без признаков осложнений, которые сопровождаются ухудшением прогноза пока точно не определены [33–35]. ЧКВ-зависимые ИМ обусловлены тромбозами и рестенозами ранее установленных стентов.

ЭКГ диагностика инфаркта миокарда

Электрокардиография это составная часть диагностического алгоритма при подозрении на ИМ и должна быть записана и интерпретирована в кратчайшие сроки (целевое время – 10 минут) с момента манифестации симптомов [2]. Требуется регистрация ЭКГ в динамике, особенно если первично записанная ЭКГ малоинформативна. Повторную запись ЭКГ рекомендовано производить с интервалами 15–30 минут или, если есть возможность, предпочтительнее постоянное мониторирование в 12-ти отведениях. Рецидивирующая ангинозная боль, особенно после бессимптомного периода, должна быть показанием для повторной записи ЭКГ, а для сравнения в динамике рекомендовано использовать ранее записанную пленку. Внезапно возникшие изменения сегмента ST или появление патологического зубца Q дают клиницисту основание для определения симптом – зависимой коронарной артерии, предполагаемого объема вовлеченного миокарда и, соответственно, определить наиболее опти-

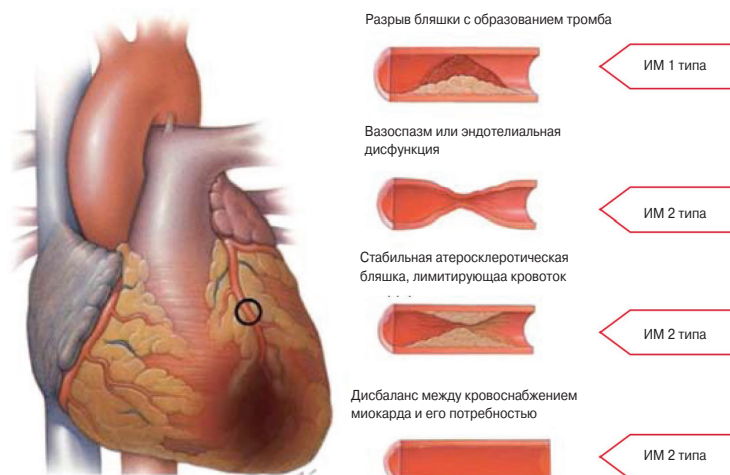


Рис. 2. Различия в состоянии коронарных артерий при ИМ типа 1 и типа 2.

мальную стратегию. Большая амплитуда сегмента ST или инверсия зубца T во многих отведениях свидетельствует о большем объеме вовлеченного миокарда и, соответственно, о более плохом прогнозе. Иными симптомами ишемического повреждения могут стать нарушения ритма, нарушения внутрисердечной проводимости, атриовентрикулярные блокады и снижение вольтажа зубцов R. На выраженность ЭКГ-изменений способны повлиять размер и топография коронарной артерии, наличие коллатеральной сети, степень и протяженность стеноза и перенесенные ранее инфаркты [36]. В любом случае, записанная пленка должна, по возможности, оцениваться в сравнении с предыдущими. ЭКГ, сама по себе, не является достаточным основанием для диагностики ИМ, так в определенных клинических случаях, таких как острый перикардит, гипертрофия миокарда левого желудочка, БЛНПГ, синдром Бругада, кардиомиопатии и синдром ранней реполяризации желудочков наблюдается повышение сегмента ST [37]. Длительно сохраняющаяся элевация сегмента ST (20 минут и более), особенно с реципрокной депрессией, как правило, свидетельствует об острой окклюзии коронарной артерии, которая впоследствии приведет к некрозу миокарда. Патологические зубцы Q могут сформироваться в случае неишемического повреждения, такого как кардиомиопатия и миокардиальный фиброз.

Изменения ЭКГ, свидетельствующие о миокардиальной ишемии, могут быть зафиксированы в любом сегменте – PR, комплексе QRS, ST-сегмента или зубце T. Наиболее ранней манифестацией ИМ являются типичные изменения сегмента ST и зубца T. Высокий, остроконечный и равнобедренный зубец T в 2х последовательных отведениях – один из наиболее ранних маркеров, предшествующий элевации ST. Транзиторное формирование зубца Q возможно при эпизодах ишемии миокарда или (редко) при остром ИМ с успешной реперфузией. В таблице 3 критерии изменения сегмент ST-T, свидетельствующие об ишемии миокарда, которые могут привести к ИМ, а могут не привести. Для определения высоты элевации сегмента используется точка J. Вновь возникшая элевация ST $\geq 0,1$ мВ является диагностически значимой во всех отведениях, кроме V_2 и V_3 . У здоровых мужчин моложе 40 лет повышение точки J может быть $0,25$ мВ V_2 и V_3 , но это различие уменьшается с возрастом. Гендерные различия требуют различным

отрезных точек у мужчин и женщин, так как повышение точки J в отведениях V_2 и V_3 у здоровых женщин меньше, чем у мужчин [38]. Смежные отведения объединены в группы: V_1-V_6 – передние; II, III, aVF – нижние; боковые/верхушечные – I, aVL. Отведения V_3R и V_4R являются вспомогательными и отражают состоянием миокарда правого желудочка, V_7-V_9 – нижнебазальной стенки.

Согласно критериям таблицы 3 подъем сегмента ST необходимо зафиксировать минимум в 2х последовательных отведениях. Например, обнаружение элевации ST в отведении V_2 амплитудой $\geq 0,2$ мВ и в отведении V_1 амплитудой $\geq 0,1$ мВ у мужчины 40 лет может быть расценено как соответствие критерию подъема ST в двух последовательных отведениях. В то же время, элевация только в отведениях V_2-V_3 , амплитудой $\geq 0,1-0,2$ мВ у мужчин (или $0,15$ мВ у женщин), может быть вариантом нормы. Тем не менее, важно отметить, что при острой ишемии миокарда может наблюдаться достаточный для соответствия критериям подъем сегмента ST и несколько ниже, чем критерий – подъем сегмента в последовательном отведении. Меньшая степень смещения сегмента ST или изменений зубца T не должна стать критерием исключения ишемии миокарда или диагноза ИМ, так как единичная запись не отражает динамики изменений, которая может быть выявлена при повторной регистрации ЭКГ. Патологический зубец Q и элевация сегмента ST в последовательных отведениях являются более специфичным маркером локализации ишемии или некроза миокарда, чем депрессия [39, 40]. Всем пациентам с ангинозными болями, но неизменной первичной ЭКГ, следует записать

Таблица 3. ЭКГ-признаки острого ИМ (при отсутствии ГЛЖ и БЛНПЖ)

Повышение сегмента ST
Новое повышение сегмента ST в точке в двух последовательных отведениях $\geq 0,1$ мВ во всех отведениях за исключением V_2-V_3 , в которых отрезной точкой является повышение $\geq 0,2$ мВ у мужчин ≥ 40 years; $\geq 0,25$ мВ у мужчин < 40 лет или $\geq 0,15$ мВ у женщин.
Депрессия сегмента ST или изменения зубца T
Новая горизонтальная нисходящая депрессия сегмента ST depression $\geq 0,05$ мВ в двух последовательных отведениях и/или инверсия зубца T $\geq 0,1$ мВ в двух последовательных отведениях с выпуклым зубцом R и отношением R/S > 1 .

Таблица 4. ЭКГ признаки перенесенного инфаркта миокарда

Любой зубец Q в отведениях $V_2-V_3 \geq 0,02$ сек или комплекс QS в отведениях V_2 и V_3 .
Зубец Q $\geq 0,03$ сек и $\geq 0,1$ mV по амплитуде или комплекс QS в отведениях I, II, aVL, aVF или V_4-V_6 , в двух отведениях из следующей группы (I, aVL; V_1-V_6 ; II, III, aVF)*.
Зубец R $\geq 0,04$ сек в V_1-V_2 и R/S ≥ 1 с конкордатным положительным зубцом T при отсутствии нарушения проводимости.

* Эти же критерии могут быть использованы в отведениях V_7-V_9 .

дополнительные отведения, а в дальнейшем — повторно регистрировать ЭКГ [41, 42]. ЭКГ-признаки ишемии в бассейне огибающей артерии сложны для диагностики и часто остаются нераспознанными, поэтому необходимо записать задние отведения в 5 межреберном пространстве (V_7 по левой задней подмышечной линии, V_8 — по левой средней лопаточной линии, V_9 — по левой околостроночной линии). Регистрация этих отведений рекомендуется при подозрении на поражение огибающей коронарной артерии (например, депрессия ST в V_{1-3} или отсутствии значимых изменений на первичной ЭКГ) [41]. Диагностическим критерием для отведений V_7-V_9 является подъем сегмента ST на 0,05 мВ; специфичность повышается при подъеме сегмента ST на 0,1 мВ и именно этот диагностический критерий используется у мужчин моложе 40 лет. Депрессия сегмента ST в отведениях V_1-V_3 позволяет заподозрить ишемию заднебазальных отделов (задний ИМ), особенно при положительном терминальном зубце T (эквивалент подъема сегмента ST) однако данный признак не специфичен [41–43]. У пациентов с ИМ нижней локализации, а также при подозрении на ИМ правого желудочка, должны быть записаны крайние правые отведения V_3R и V_4R , диагностическим критерием является элевация сегмента ST $\geq 0,05$ мВ ($\geq 0,1$ мВ у лиц в возрасте моложе) [42].

Псевдонормализация ранее инвертированного зубца T при записи во время ангинозного приступа может быть признаком острого ишемического повреждения. При проведении дифференциального диагноза необходимо учитывать некоронарогенные патологии, ведущие к изменению сегмента ST — легочная эмболия, патология головного мозга, электролитные нарушения, гипотермия, перикардит, миокардит. При БЛНПГ диагностика ИМ затруднена [44, 45]. Помощь в установлении диагноза могут оказать ранее записанные ЭКГ или конкордатное повышение сегмента ST. При блокаде правой ножки пучка Гиса (БПНПГ) достаточно часто возникают изменения ST в отведениях V_1-V_3 , что затрудняет диагностику ишемии в этих отведениях; однако при появлении повышения сегмента ST в новых отведениях или появлении патологического зубца Q можно заподозрить ишемию миокарда или ИМ.

Инфаркт миокарда в анамнезе

Как показано в таблице 4, патологический зубец Q или комплекс QS, при отсутствии деформированного комплекса QRS, являются патогномичным признаком перенесенного в прошлом ИМ у пациентов с ИБС, независимо от клиники [46, 47]. ЭКГ признаки ИМ наиболее специфичны, когда зубец Q формируется в нескольких отведениях или группе отведений. Вероятность ИМ выше, если зубец Q встречается совместно с отклонением сегмента ST или изменением зубца T, например, зубец Q шириной $\geq 0,02$ и $< 0,03$ сек, амплитудой $\geq 0,1$ mV более характе-

рен для ИМ, перенесенному ранее, если сопровождается инверсией зубца T в тех же группах отведений. Утвержденные автоматизированные алгоритмы анализа ЭКГ признаков ИМ, такие как Minnesota Code и WHO MONICA, могут быть использованы в эпидемиологических и клинических исследованиях [3].

Бессимптомный инфаркт миокарда

Тем асимптомным пациентам, у которых патологический зубец Q, характерный для ИМ, регистрируется во время плановой записи ЭКГ, или перенесенный ИМ доказан одним из методов кардиовизуализации, и не может быть напрямую связан с коронарной реваскуляризацией, должен быть выставлен диагноз “бессимптомный ИМ” [48–51]. В исследованиях бессимптомный Q-образующий ИМ встречается в 9–37% случаев всех нефатальных ИМ и ассоциируется со значимым повышением риска смерти [48, 49]. Неправильная установка электродов или деформация комплекса QRS могут приводить к заблуждению, что формируется зубец Q или комплекс QS, при сравнении с последней пленкой ЭКГ. Таким образом, диагноз бессимптомного Q-образующего ИМ должен быть подтвержден повторной записью ЭКГ с правильной установкой электродов, или с помощью методов кардиовизуализации и прицельным сбором анамнеза на наличие симптомов ишемии.

Состояния, затрудняющие ЭКГ диагностику инфаркта миокарда

Комплекс QS может в норме встречаться в отведении V_1 . Зубец Q $< 0,03$ сек и $< 25\%$ амплитуды зубца R в III стандартном отведении является нормой, если электрическая ось сердца расположена в промежутке между -30 и 0° . Зубец Q также может встречаться в норме в aVL, если электрическая ось сердца расположена между 60 и 90° . Септальный зубец Q маленький, непатологический $< 0,03$ сек и $< 25\%$ амплитуды зубца R встречается в отведениях I, aVL, aVF и V_4-V_6 .

Экстрасистолия, гипертрофическая, дилатационная или стрессовая кардиомиопатия, амилоидоз сердца, БЛНПГ, БПНПГ, ГЛЖ, гипертрофия правого желудочка, миокардиты, острое легочное сердце или гиперкалиемия могут приводить к формированию зубца Q или комплекса QS при отсутствии ИМ. В таблице 5 представлены ЭКГ синдромы, которые имитируют ишемию или ИМ.

Методы визуализации

Неинвазивные методы визуализации играют большую роль в диагностике и характеристике ИМ. В основе лежат региональная гипоперфузия миокарда и ишемия, которые приводят к каскаду событий, включающих дисфункцию миокарда, некроз кардиомиоцитов и фиброз. Важными параметрами, выявляемыми при визуализации, являются перфузия, жизнеспособность миокарда, его толщина, гипертрофия и сократимость, а также фиброз, влияющий на распространение диагностических лучей или контрастного вещества.

Наиболее используемыми методами визуализации при острых и хронических формах ИБС являются эхокардиография, радионуклидная вентрикулография, миокардиальная перфузи-

онная сцинтиграфия (МПС), однофотонная эмиссионная компьютерная томография (ОФЭКТ) и магнитно-резонансная томография (МРТ). Позитронная эмиссионная томография (ПЭТ) и компьютерная томография (КТ) менее распространены [52]. К возможностям каждого из методов относятся в большей или меньшей степени оценка жизнеспособности миокарда, его перфузии и функции. Только радионуклидный метод позволяет напрямую оценить жизнеспособность миокарда, благодаря неотъемлемому свойству изотопов накапливаться в тканях. Другие методы позволяют косвенно судить о жизнеспособности миокарда, например, выявление зон гипоакинезии по эхокардиографии при введении добутамина, или визуализация миокардиального фиброза на МРТ.

Эхокардиография

Эхокардиография позволяет оценить структуры сердца и его функцию, в особенности толщину миокарда, гипертрофию и сократимость. Введение контрастного вещества при эхокардиографии может улучшить визуализацию эндокардиальных структур, и может быть использовано для оценки перфузии миокарда и микрососудистой окклюзии [53]. Тканевая доплерография с нагрузкой позволяет количественно оценить как общую, так и региональную функцию миокарда. Внутрисосудистое контрастное вещество для эхокардиографии было разработано с целью визуализации специфических молекулярных процессов, однако эта методика пока еще не применяется в диагностике ИМ [54].

Радионуклидная визуализация

Некоторые радионуклидные изотопы позволяют непосредственно визуализировать жизнеспособные миоциты, например, при ОФЭКТ изотопы таллия-201, технеция-99м МВВ и тетrafosмин, а также при ПЭТ изотопы F-2 флюородезоксиглюкоза (ФДГ) и рубидий-82 [18,52]. ОФЭКТ является единственным доступным методом прямой оценки жизнеспособности миокарда, но из-за относительно низкой разрешающей способности выявить мелкие очаги ИМ не представляется возможным. Распространенные радиофармпрепараты для ОФЭКТ также являются изотопами, характеризующими перфузию миокарда, данный метод визуализации позволяет быстро определить зоны ИМ с нарушением перфузии. ЭКГ-синхронизированные методы визуализации позволяют надежно оценить сократимость миокарда, гипертрофию и общую функцию. Развитие радионуклидных методов визуализации является важным аспектом в диагностике ИМ, они позволяют оценить симпатическую иннервацию, используя йодин-123-меченый мета-йодо-бензилгуанидин [55], роль активации матриксных металлопротеиназ в ремоделировании желудочков [56, 57], а также дать более совершенную оценку метаболизма миокарда [58].

Магнитная резонансная томография

Высокая степень визуализации сердечно-сосудистых структур на МРТ позволяет точно определить функцию миокарда, подобно эхокардиографии. Парамагнитные контрастные вещества могут быть использованы для оценки перфузии миокарда, и накапливаются во внеклеточном пространстве, связанном с фиброзом после перенесенного ИМ. Эта методика используется в диагностике острого ИМ [59, 60]. Визуализация миокардиального фиброза при отсроченном контрастировании дает возможность выявить даже маленькие

Таблица 5. Общие ЭКГ “ловушки” в диагностике инфаркта миокарда

Ложноположительные
<ul style="list-style-type: none"> • Синдром ранней реполяризации левого желудочка • БЛНПГ • Экстрасистолия • Синдром Бругада • Пери/миокардиты • Легочная эмболия • Субарахноидальное кровоизлияние • Метаболические нарушения, такие как гиперкалиемия • Кардиомиопатия • Транспозиция отведений • Холестит • Ювенильная картина ЭКГ • Смещение ЭКГ электродов • Трициклические антидепрессанты или фенотиазины
Ложноотрицательные
<ul style="list-style-type: none"> • Перенесенный ранее Q-образующий ИМ и/или стойкая элевация сегмента ST • Желудочковая стимуляция • БЛНПГ

очаги субэндокардиального некроза. Это также имеет значение в диагностике заболеваний миокарда, которые имитируют ИМ, такие как миокардиты [61].

Компьютерная томография

ИМ вначале определяется как локальный очаг левого желудочка низкой интенсивности, позднее он визуализируется как гиперинтенсивный, схожая картина при МРТ диагностике гадолинием [62]. Таким образом КТ с перфузией контраста может быть использована при подозрении на легочную эмболию и диссекцию аорты – состояния с клинической картиной схожей с острым ИМ – но этот метод диагностики не используется рутинно. Таким же образом, КТ оценка перфузии миокарда технически возможна, но пока полностью не утверждена.

Применение методик визуализации при остром инфаркте миокарда

Методы визуализации полезны в диагностике острого ИМ, из-за их возможности определять аномальное движение стенок сердца, утрату жизнеспособности миокарда, в случае повышения кардиоспецифических маркеров. Если по каким-то причинам биомаркеры не были определены или, возможно, соответствуют норме, то выявленные новые участки нежизнеспособного миокарда при отсутствии неишемических причин являются признаком ИМ. Сохранная функция и жизнеспособность миокарда фактически исключают течение острого ИМ [63]. Таким образом, методы визуализации полезны при ранней диагностике у пациентов при подозрении на ИМ. Тем не менее, если биомаркеры определялись в диагностическое временное окно и не выходили за пределы референсных значений, то это исключает острый ИМ, и этот признак приоритетнее критериев визуализации.

Нарушение локальной сократимости и гипертрофия миокарда могут быть вызваны острым ИМ или рядом других причин, включающих первичный ИМ, острую ишемию, оглушение или гибернацию. Неишемические состояния, такие как кардиомиопатия, воспалительные и инфильтративные заболевания также могут приводить к локальной

утрате жизнеспособности и нарушению функции миокарда. По этой причине положительная прогностическая ценность методов визуализации острого ИМ не высока, пока не исключены данные состояния, или пока не будут выявлены другие критерии острого ИМ.

Эхокардиография позволяет диагностировать множество неишемических причин острых болей в грудной клетке, например, пери-миокардиты, заболевания клапанного аппарата сердца, кардиомиопатии, легочная эмболия или диссекция аорты [53]. Эхо-КГ является методикой выбора для диагностики осложнений острого ИМ, таких как разрыв свободной стенки миокарда, разрыв межжелудочковой перегородки, вторичная митральная регургитация, возникшая при отрыве папиллярной мышцы или ишемического генеза.

Радионуклидный метод может применяться для оценки объема миокарда спасенного при реваскуляризации [64]. Изотопы вводятся до реваскуляризации, что позволяет определить заинтересованный миокард. Перед окончанием вводится вторая порция изотопов, позволяющая определить окончательный размер инфаркта, и разница между двумя исследованиями отражает спасенный миокард.

Применение методов визуализации в поздний период ИМ

При подозрении на перенесенный в прошлом ИМ наличие зон гипо-/акинезии стенки сердца, ее истончение или рубец при отсутствии других неишемических причин свидетельствует о постинфарктном кардиосклерозе. Благодаря высокому разрешению и специфичности МРТ исследование с гадолинием является очень ценной методикой, выявляющей фиброз миокарда. В особенности, способность различать фиброз субэндокардиальных и других структур позволяет дифференцировать ишемическую болезнь сердца с другой патологией миокарда. Методы визуализации также полезны для стратификации риска при установленном диагнозе ИМ. Диагностика имеющейся или отдаленной ишемии и/или желудочковой дисфункции позволяет прогнозировать отдаленные исходы.

Диагностические критерии инфаркта миокарда при ЧКВ (ИМ 4 типа)

Раздувание баллона при ЧКВ часто становится причиной транзиторной ишемии, которая так или иначе сопровождается загрудинной болью или ST-T изменениями по ЭКГ. Повреждение миокарда с некрозом может быть исходом периперационных осложнений – одним или в комбинации – с диссекцией коронарной артерии, окклюзией крупной коронарной артерии или боковой ветви, компретацией коллатерального кровотока, феноменом slow- или no-reflow, дистальной эмболизацией и капиллярной обструкцией. Коронарный тромбоз или эмболизация атеросклеротической бляшкой могут произойти, не смотря на применение дополнительной антикоагулянтной и антитромбоцитарной терапии, аспирационных или защитных устройств. Эти исходы провоцируют перифокальное воспаление с последующим очаговым некрозом [65]. Новые зоны некроза миокарда визуализируются на МРТ после проведения ЧКВ [66].

Возникающее в результате процедуры повреждение кардиомиоцитов с некрозом может быть выявлено с помощью анализа кардиоспецифических биомаркеров до процедуры, через 3–6 часов после и еще через 12 часов. Повышение

уровня маркеров может быть интерпретировано как перипроцедурное повреждение миокарда, если тропонин до вмешательства был в норме ($\leq 99\%$ верхней границы нормы), а после имеется стойкое повышение его уровня с последующей динамикой [67, 68]. У пациентов с нормальными показателями кардиоспецифических биомаркеров перед процедурой повышение их уровня выше 99% верхней границы нормы после вмешательства указывает на перипроцедурное повреждение миокарда. В более ранних исследованиях, повышение уровня кардиоспецифических биомаркеров после вмешательства, особенно КФК-МВ, ассоциировалось с более худшим прогнозом [69, 70]. Тем не менее, когда уровень тропонинов в норме перед ЧКВ и повышается после процедуры, но порог превышает 99% верхней границы нормы – прогноз все равно неблагоприятный – то это определение является неверным [71], так как объективность данного порога сомнительна [72]. Если исходный уровень тропонина повышен, невозможно определить связано ли его дальнейшее повышение с процедурой или с причиной его исходно высокого уровня. В этой ситуации, прогноз преимущественно определяется исходным уровнем тропонина [71]. Эти отношения, вероятно, станут еще более сложными при использовании новых высокочувствительных методов определения тропонина [70].

У пациентов с нормальным показателем тропонина ($\leq 99\%$ верхней границы нормы), перенесших ЧКВ, повышение его уровня свыше 5 норм встречается в течение 48 часов после процедуры – плюс любое из признаков длительной ишемии (≥ 20 мин): длительный болевой синдром за грудиной; ишемические изменения сегмента ST; сформировавшийся патологический зубец Q; ангиографические доказательства компретации коронарного кровотока, например, окклюзия боковой ветви, персистирующий феномен slow- или no-reflow, эмболизация; выявленная при кардиовизуализации вновь возникшая утрата жизнеспособности миокарда или гипо-/акинезия стенки – все это определяется как ЧКВ-ассоциированный ИМ (тип 4а). Этот пороговый уровень тропонина > 5 норм выбран произвольно и основывается на клиническом опыте и общем применении термина “перипроцедурный ИМ”. Когда показатель тропонинов после ЧКВ ≤ 5 норм, а его исходный уровень не превышает референсных значений – или когда уровень тропонина > 5 норм при отсутствии ишемических, ангиографических или кардиовизуализационных находок – следует использовать термин “повреждение миокарда”.

Если исходный уровень тропонина устойчиво высокий или снижается в динамике, а затем повышается $> 20\%$, то это критерий диагноза ИМ 4а типа, или повторного инфаркта. Данные последних исследований показывают, что, если ЧКВ выполняется с задержкой после ИМ, когда уровень биомаркеров снижается или уже нормализовался, то происходит повторное повышение кардиоспецифических ферментов, и это может повлиять на отдаленный прогноз. Однако, эти данные требуют подтверждения [73].

Подкатегория ЧКВ-ассоциированного ИМ представляет собой тромбоз стента, доказанный ангиографически и/или на аутопсии, и повышение уровня тропонинов $> 99\%$ верхней границы нормы (обозначается как ИМ 4б типа). Для стратификации тромбозов стентов в отдаленном периоде после ЧКВ Academic Research Consortium рекомендует использовать временные категории “ранний” (0–30 дней), “поздний” (31 дней–1 год) и “очень поздний” (> 1 года), что позволяет дифференцировать влияние различных патофизиологических факто-

ров характерных для каждого из этих временных интервалов [74]. Иногда, ИМ встречается в клинических случаях, когда, кажется, произошел тромбоз стента, однако, ангиографически выявляется рестеноз без признаков тромба (см. раздел клинических испытаний).

Диагностические критерии инфаркта миокарда при АКШ (ИМ 5 типа)

Во время АКШ множество факторов могут привести к периоперационному повреждению миокарда с некрозом. Они включают прямую травму миокарда при формировании анастомоза или манипуляции на сердце; диссекцию коронарной артерии; общую или региональную ишемию, связанную с неадекватной интраоперационной кардиopleгией; нарушение микроциркуляции, обусловленное реперфузией; миокардиальное повреждение свободными радикалами кислорода; недостаточную перфузию зон миокарда, которые не связаны с бассейном шунтируемых артерий [75–77]. При МРТ большинство некрозов в таких случаях являются не фокальными, а диффузными и локализируются субэндокардиально [78].

У пациентов с нормальным исходным уровнем кардиоспецифических биомаркеров до операции, любое их повышение после АКШ указывает на некроз миокарда, который в свою очередь ассоциирован с неблагоприятным исходом. Этот факт доказан клиническими исследованиями, в которых повышение уровня КФК-МВ в 5, 10 и 20 раз выше верхней границы нормы после АКШ ассоциировано с более худшим прогнозом; таким же образом, неблагоприятные исходы встречаются при повышении уровня тропонина до очень высоких значений [79–83].

Кроме прогноза, существует небольшое количество литературных данных в отношении использования биомаркеров для определения ИМ, как первичного признака несостоятельности графтов или нативных артерий при АКШ. В дополнение, если исходный уровень тропонина повышен (>99% верхней границы нормы), то в послеоперационном периоде определяется более высокий уровень биомаркеров. Следовательно, одни биомаркеры нельзя использовать для диагностики ИМ. Неблагоприятный прогноз в отношении выживаемости наблюдается у пациентов со значимым повышением биомаркеров – это группа высокого риска; в соответствии с соглашением, уровень тропонина должен быть >10 норм в течение первых 48 часов после АКШ, при исходно нормальном уровне ($\leq 99\%$ верхней границы нормы). Кроме того, при вновь сформировавшемся патологическом зубце Q, или ПБЛНПГ, или ангиографически доказанной новой окклюзии шунта или нативной артерии, или выявленной при визуализации утрате жизнеспособности миокарда или зоны гипо-акинезии, должен быть выставлен диагноз ИМ ассоциированный с АКШ (тип 5). Реакция кардиоспецифических биомаркеров значительно выше при сочетанной операции протезирования клапана с АКШ, чем при коронарном шунтировании в условиях искусственного кровообращения или на “работающем сердце” [84]. Порог, описанный выше, более подходит для изолированного АКШ на “работающем сердце”. Как и для ЧКВ, существующие принципы универсальной дефиниции ИМ должны быть перенесены

на дефиницию ИМ >48 часов после хирургического вмешательства.

Оценка ИМ у пациентов, перенесших другие кардиальные вмешательства

Вновь возникшие изменения ST-T по ЭКГ часто выявляются у пациентов перенесших хирургическое вмешательство на сердце. Когда сформировался патологический зубец Q в отведениях, где он не регистрировался до операции, следует предположить развитие ИМ (тип 1 или 2), особенно в сочетании с подъемом кардиоспецифических биомаркеров, нарушением сократимости стенки миокарда или гемодинамической нестабильностью.

Новые процедуры, такие как транскатетерная имплантация аортального клапана (ТИАК) или митральная пластика, могут стать причиной повреждения миокарда с развитием некроза, посредством, как прямой травмы миокарда, так и возникшей региональной ишемии при коронарной окклюзии или эмболизации. По аналогии с АКШ, в большей степени отмечается повышение уровня биомаркеров и худший прогноз – однако таких данных нет.

Были предложены модифицированные критерии периоперационного ИМ ≤ 72 часов после имплантации аортального клапана [85]. Однако, учитывая небольшое количество имеющихся доказательств, представляется логичным использование тех же критериев ИМ, связанного с процедурой, которые указаны выше для АКШ.

При абляционном вмешательстве проводится контролируемое повреждение миокарда с некрозом, посредством аппликаций теплом или холодом на ткани.

Степень повреждения с некрозом может быть оценена с помощью исследования тропонина: тем не менее, повышение тропонина в данном случае не будет говорить об ИМ.

Инфаркт миокарда, ассоциированный с некардиальными процедурами

Периоперационный ИМ является наиболее распространенным осложнением большинства некардиальных хирургических вмешательств, и предиктором плохого прогноза [86, 87]. Большинство пациентов с периоперационным ИМ не будут испытывать ишемических симптомов. Несмотря на это, асимптомный периоперационный ИМ тесно связан с 30-дневной летальностью, также как и симптомный ИМ [86]. Поэтому рекомендуется проводить рутинное исследование кардиоспецифических биомаркеров у пациентов высокого риска, как до, так и через 48–72 часа после крупного хирургического вмешательства. Высокочувствительный анализ тропонина в послеоперационном периоде показал, что у 45% пациентов определяется уровень ферментов выше 99% верхней границы нормы и у 22% отмечается повышение их уровня, указывающее на развитие некроза миокарда [88]. Исследования пациентов, перенесших крупные некардиальные хирургические вмешательства, достоверно подтверждают теорию, что многие диагностированные инфаркты в таких случаях вызваны длительным дисбалансом между обеспечением миокарда кислородом и потребностью в нем на фоне

ИБС [89, 90]. Вместе с повышением и/или снижением тропонинов, все это указывает на ИМ 2 типа. Однако одно патологоанатомическое исследование пациентов с фатальным периоперационным ИМ показало, что разрыв бляшки с последующей агрегацией тромбоцитов привели к тромбозу приблизительно в половине всех случаев [91]; то есть к ИМ 1 типа. Таким образом, необходим анализ дифференцированного подхода в терапевтическом сопровождении пациентов в каждом конкретном случае.

Инфаркт миокарда в отделении интенсивной терапии

Повышение тропонинов чаще наблюдается у пациентов в отделении интенсивной терапии и ассоциировано с неблагоприятным прогнозом, независимо от течения основного заболевания [92, 93]. Повышение ферментов может сопровождать ИМ 2 типа, основная причина которого ИБС и высокая потребность миокарда в кислороде [94]. У других пациентов повышение кардиоспецифических биомаркеров может быть следствием повреждения миокарда с некрозом, вызванным катехоламинами или прямым действием токсинов. Кроме того, у некоторых пациентов может встретиться ИМ 1 типа. Часто проблемой для клинициста, занимающегося пациентами в тяжелом состоянии с органной или полиорганной патологией, является определение тактики при повышении уровня тропонинов у этих пациентов. Если пациент выходит из критического состояния, то диагностический алгоритм должен быть направлен на выяснение причины — либо это проявление ИБС, либо повреждение структур сердца [95].

Повторный инфаркт миокарда

“Инцидент ИМ” определяется как первый ИМ у человека. Когда признаки ИМ появляются в течение 28 дней после перенесенного инцидента, то это не считается новым случаем ИМ по эпидемиологическим соображениям. Если признаки ИМ встречаются через 28 дней после инцидента ИМ, то это расценивается как повторный ИМ [3].

Рецидив инфаркта миокарда

Термин “рецидив инфаркта” используется для острого ИМ, который происходит в течение 28 дней после инцидента или повторного ИМ [3]. ЭКГ критерии при подозрении на рецидив инфаркта после перенесенного ИМ могут быть неоднозначны на фоне первичных ЭКГ изменений. Рецидив ИМ нужно рассматривать, когда имеется возвращение элевации сегмента ST $\geq 0,1$ mV, или формируется новый патогномичный зубец Q, по крайней мере в двух смежных отведениях, особенно при появлении симптомов ишемии в течение 20 мин. и более. Повторная элевация сегмента ST может быть при угрозе разрыва миокарда, и должна приводить к дополнительному обследованию. Депрессия ST или изолированная ПБЛНПГ не специфичны, их следует рассматривать как признаки рецидива инфаркта.

У пациентов с подозрением на рецидив ИМ, имеющих клинические признаки или симптомы после первичного ИМ, рекомендуется немедленно определить уровень тропонинов. Повторное измерение должно проводиться через 3–6 часов. Для верификации диагноза рецидива ИМ требуется 20% повышение уровня тропонинов во втором анализе. Если начальный уровень тропонинов в норме, то используются критерии нового острого ИМ.

Повреждение миокарда или инфаркт, ассоциированный с сердечной недостаточностью

В зависимости от используемого анализа, выявленное повышение уровня тропонинов указывает на повреждение миокарда с некрозом, и может наблюдаться у пациентов с синдромом СН [96]. Используя высокочувствительные методы анализа тропонинов, диагностический уровень тропонинов может определяться почти у всех пациентов с СН, со значимым превышением 99% верхней границы нормы, особенно в случаях с выраженной СН, таких как острая декомпенсация СН [97].

Пока ИМ 1 типа остается основной причиной острой декомпенсации СН — и должен всегда рассматриваться в контексте острого процесса — изолированное повышение уровня тропонинов у пациентов с синдромом СН не следует рассматривать как ИМ 1 типа, и, более того, может встречаться в случаях неишемической СН. Кроме ИМ 1 типа, множество механизмов вовлечено в повышение уровня тропонинов у пациентов с СН [96, 97]. Например, ИМ 2 типа может быть результатом повышенного трансмурального давления, окклюзии коронарной артерии малого диаметра, эндотелиальной дисфункции, анемии или гипотензии. Помимо ИМ 1 или 2 типов, экспериментально доказаны апоптоз кардиомиоцитов и аутофагия по причине растяжения стенки. Прямая цитотоксичность связанная с воспалением, циркуляцией нейрогормонов, инфильтративными процессами, так же как миокардиты и стрессовая кардиомиопатия, может встречаться с СН и патологическим уровнем тропонинов [97].

Пока имеет место общепринятый диагноз ИМ, наличие повышения тропонинов при СН является важным и независимым предиктором неблагоприятного прогноза, как при острой так и при хронической СН, и независимо от механизма, не должно быть списано как “ложноположительный результат” [97, 98].

В контексте острой декомпенсации СН, тропонины I и T должны определяться сразу после записи ЭКГ с целью подтверждения либо исключения ИМ 1 типа. В связи с этим высокий уровень тропонинов должен расцениваться как возможный ИМ 1 типа с высокой степенью вероятности, особенно если значимое повышение маркеров сопровождается симптомами ишемии, новыми ишемическими изменениями по ЭКГ или снижением функции миокарда по результатам неинвазивных тестов. Анатомия коронарных артерий часто может быть известна; эти знания могут помочь при интерпретации результатов анализа тропонинов. Если коронарные артерии не поражены, то это либо ИМ 2 типа, либо некоронарный механизм повышения тропонинов [97].

С другой стороны, когда анатомия коронарных артерий не установлена, уровень тропонинов выше 99% верхней границы нормы не достаточен для установки диагноза острого ИМ вследствие ИБС, при этом невозможно выяснить причину высокого уровня тропонинов. В таком случае, только дополнительные обследования, такие как исследование перфузии миокарда, коро-

наорадиография, или МРТ позволяют лучше понять причину повышения тропонинов. Тем не менее, иногда бывает трудно установить причину отклонения тропонинов от нормы даже после проведения этих исследований [96, 97].

Значение ИМ в клинических исследованиях и программах контроля качества

В клинических исследованиях, ИМ может быть использован в качестве критерия или конечной точки. Универсальная дефиниция ИМ имеет большое значение для клинических исследований, так как это позволит стандартизировать подход к интерпретации результатов и сравнению между собой различных исследований. Дефиниция ИМ как критерия включения, например ИМ 1 типа, но не 2 типа, определит характеристики пациентов в исследовании. В редких случаях ИМ случается во время ангиографии, единственной причиной которого является рестеноз [99, 100]. Этот ЧКВ-связанный ИМ может обозначаться как “ИМ 4с типа”, и возникает при наличии $\geq 50\%$ стеноза коронарной артерии, либо нескольких поражений, ассоциированных с повышением уровня тропонинов $>99\%$ верхней границы нормы, но при отсутствии других гемодинамически значимых поражений после успешной первичной имплантации стента или баллонной ангиопластики стеноза коронарной артерии ($<50\%$).

В недавних исследованиях были использованы различные дефиниции ИМ в качестве результатов исследований, что препятствовало их сравнению и обобщению. Консенсус между исследователями и авторитетными специалистами относительно дефиниции ИМ, использованной в качестве конечной точки в клинических исследованиях, имеет существенное значение. Адаптация дефиниции к отдельному клиническому исследованию возможна при некоторых обстоятельствах и должна быть четко обоснована. Независимо от этого, исследователи должны гарантировать, что исследование отразит исчерпывающие данные относительно разных типов ИМ, и что будут использованы обозначенные пороговые значения уровня тропонинов или других используемых биомаркеров. Кратность верхней границы нормы может быть использована, как показано в таблице 6. Это облегчит сравнение исследований и проведение метаанализов.

Поскольку в большинстве многоцентровых клинических исследованиях могут быть использованы разные методы анализа тропонинов, включающие более новые, высокочувствительные, то желательно применять показатель 99% верхней границы нормы. Это не будет полностью согласовывать уровни тропонинов в разных анализах, однако улучшит сопоставимость результатов. У пациентов, перенесших кардиальные вмешательства, частота ИМ может быть использована как показатель качества, при условии, что все центры, участвующие в программе контроля качества, используют совместимую дефиницию. Чтобы этот тип оценки сделать эффективным и избежать погрешностей, необходимо сформировать парадигму для сопоставления результатов различных методов анализа тропонинов на местах.

Общепринятые стандарты дефиниции ИМ

Дефиниция ИМ подразумевает множество вариантов, как для индивидуального случая, так и для общества в целом. Предварительный или окончательный диагноз является основой диагностического алгоритма, изменения образа жизни,

лечения и прогноза для пациента. Основные направления развития здравоохранения и распределение общественного бюджета основываются на совокупности пациентов с определенным диагнозом.

Одной из целей хорошей клинической работы является постановка правильного диагноза, что обеспечивается актуальными научными знаниями. Дефиниция ИМ, описанная в общих чертах в этом документе, соответствует этой цели. Вообще, концептуальное значение термина “инфаркт миокарда” не изменилось, хотя появились новые, высокочувствительные методы диагностики этого состояния. Таким образом, диагноз острого ИМ является клиническим диагнозом, основанным на симптомах пациента, ЭКГ изменениях, реакции высокочувствительных биохимических маркеров, а также полученной информации от различных методов визуализации. Важно охарактеризовать тип ИМ, также его степень развития, резидуальную функцию ЛЖ, тяжесть ИБС и другие факторы риска, вместо того, чтобы просто поставить диагноз ИМ. Информация, отражающая прогноз пациента, возможность вернуться к труду, требует больше, чем просто заявления, что пациент перенес ИМ. Множество дополнительных факторов, упомянутых ранее, также требуют участия общества, семьи для их коррекции. Разработано множество шкал риска, определяющих прогноз после ИМ. Классификация различных других прогностических показателей, ассоциированных с ИМ, должно привести к пересмотру клинических синдромов, используемых в настоящее время для пациентов с множеством факторов, приводящих к некрозу миокарда, с последующим повышением уровня биомаркеров.

Необходимо отметить, что текущая модификация дефиниции ИМ может быть связана с последствиями для пациентов и их семей в отношении психологического статуса, медицинской страховки, профессиональной карьеры, а также лицензии водителя и пилота. Этот диагноз имеет социальное значение для кодировки диагноза, больничной компенсации, статистики здравоохранения, больничного листа и аттестации нетрудоспособности. Чтобы решить эту задачу, врач должен быть в полной мере осведомлен об изменениях в диагностических критериях. Необходимо создать образовательные пособия и соответствующим образом адаптировать рекомендации по лечению. Профессиональные общества и организаторы здравоохранения должны поспособствовать быстрому распространению пересмотренной дефиниции среди врачей, других работников здравоохранения, администраторов и общественности.

Глобальные перспективы дефиниции инфаркта миокарда

Сердечно-сосудистые заболевания — это глобальная проблема. Критически важно понимание значения и влияния ИБС на общество. Изменения клинической дефиниции, критериев и биомаркеров способствуют нашему пониманию и стремлению к улучшению общественного здравоохранения. Дефиниция ИМ для клиницистов имеет важное и непосредственно терапевтическое значение. Эпидемиологи обычно используют ретроспективные данные, поэтому общая дефиниция заболевания важна для сравнений и ана-

Таблица 6. Табулирование в клинических исследованиях типов ИМ в соответствии с кратностью 99% верхней границы нормы референсных значений применяемых кардиоспецифических биомаркеров

Кратность ×99%	ИМ 1 типа	ИМ 2 типа	ИМ 3 типа ^a	ИМ 4а типа	ИМ 4б типа	ИМ 4с типа ^b	ИМ 5 типа
	Спонтанный	Вторичный	Смерть	ЧКВ	Тромбоз стента	рестеноз	АКШ
1–3							
3–5							
5–10							
>10							
Общая							

Примечания: ^a – Уровень биомаркеров не известен по причине смерти прежде, чем были получены анализы крови (синяя зона). Красная зона указывает на уровни тропонинов ниже значений характерных для ИМ независимо от ЧКВ или АКШ. ^b – Рестеноз определяется как ≥50% стеноз коронарной артерии, либо несколько поражений, ассоциированных с повышением уровня тропонинов >99% верхней границы нормы, но при отсутствии других гемодинамически значимых поражений после успешной первичной имплантации стента или баллонной ангиопластики стеноза коронарной артерии (<50%).

Сокращения: ИМ – инфаркт миокарда, ЧКВ – чрескожное коронарное вмешательство, АКШ – аортокоронарное шунтирование.

лиза тенденций. Стандарты, описанные в данном документе, подходят для эпидемиологических исследований. Тем не менее, чтобы проанализировать тенденции в течение длительного времени важно иметь общую дефиницию и количественно определять изменения биомаркеров или других диагностических критериев [101]. Например, появление тропонинов существенно увеличило количество диагностированных ИМ для эпидемиологов [3, 102].

В странах с ограниченными экономическими ресурсами кардиоспецифические биомаркеры и методы визуализации могут быть недоступны за исключением нескольких центров, и даже параметров записи ЭКГ может быть недостаточно. В этой среде, ВОЗ заявила, что тесты биомаркеров или другие дорогостоящие диагностические исследования не являются обязательными диагностическими критериями [3]. ВОЗ рекомендует к использованию ESC/ACCF/АНА/WHF Универсальную Дефиницию ИМ в центрах без ограничения бюджета, и более гибкие стандарты в местах с ограниченными ресурсами [3].

Культурные, финансовые, структурные и организационные проблемы при диагностике и лечении острого ИМ в разных странах мира требуют продолжения исследований. Важно, чтобы недостатки терапии и диагностики в области сердечно-сосудистых заболеваний были нивелированы.

Конфликт интересов

Участники рабочей группы ЕОК, ФАКК, ААС и ВФС независимо участвовали в подготовке этого документа, принося их академический и клинический опыт и используя результаты объективных и клинических исследований, доступных в литературе. Большинство проводило – и проводит – работу, сотрудничая с индустрией и правительством или частными медицинскими поставщиками (исследования, обучающие конференции, консультации), но все полагают, что такое сотрудничество не повлияло на их суждения. Лучшей гарантией их непредвзятости является качество их прежней и настоящей научной работы. Несмотря на это, чтобы обеспечить прозрачность их взаимоотношений с индустрией, правительством и частными медицинскими поставщиками, вся информация представлена на сайте ЕОК (www.escardio.org/guidelines). Расходы Рабочей Группы/Авторского Комитета при подготовке этого документа полностью обеспечивались вышеупомянутыми объединенными ассоциациями.

Благодарность

Мы очень благодарны сотрудникам Департамента Практических Рекомендаций ЕОК.

Текст “Третье универсальное определение инфаркта миокарда” аккредитован Советом Европы для аккредитации в кардиологии (ЕВАС). ЕВАС работает согласно стандартам качества Европейского Совета по аккредитации для послевузовского медицинского образования (ЕАССМЕ), который является учреждением Европейского союза медицинских специалистов (УЕМС). В соответствии с требованиями ЕВАС/ЕАССМЕ все авторы, участвующих в этой программе раскрыли потенциальные конфликты интересов, которые могут вызвать предвзятость в научном материале. Организационный комитет отвечает за обеспечение того, что все потенциальные конфликты интересов в программе объявляются участникам до начала деятельности. Вопросы для этой статьи доступны на: сайте European Heart Journal <http://www.oxforde-learning.com/eurheartj> и ЕОК <http://www.escardio.org/guidelines>

Литература

1. The Joint European Society of Cardiology/American College of Cardiology Committee. Myocardial infarction redefined – A consensus document of the Joint European Society of Cardiology/American College of Cardiology Committee for the redefinition of myocardial infarction. Eur Heart J 2000;21:1502–1513; J Am Coll Cardiol 2000;36:959–969.
2. Thygesen K, Alpert JS, White HD, Joint ESC/ACCF/AHA/WHF Task Force for the Redefinition of Myocardial Infarction. Universal definition of myocardial infarction. Eur Heart J 2007;28:2525–2538; Circulation 2007;116:2634–2653; J Am Coll Cardiol 2007;50:2173–2195.
3. Mendis S, Thygesen K, Kuulasmaa K, Giampaoli S, Mahonen M, Ngu Blackett K, Lisheng L and Writing group on behalf of the participating experts of the WHO consultation for revision of WHO definition of myocardial infarction. World Health Organization definition of myocardial infarction: 2008–09 revision. Int J Epidemiol 2011;40:139–146.
4. Jennings RB, Ganote CE. Structural changes in myocardium during acute ischemia. Circ Res 1974;35 Suppl 3:156–172.
5. Jaffe AS, Babuin L, Apple FS. Biomarkers in acute cardiac disease. J Am Coll Cardiol 2006;48:1–11.

6. White HD. Pathobiology of troponin elevations. *J Am Coll Cardiol* 2011;57:2406–2408.
7. Jaffe AS. Chasing troponin: how low can you go if you can see the rise? *J Am Coll Cardiol* 2006;48:1763–1764.
8. Apple FS, Jesse RL, Newby LK, Wu AHB, Christenson RH. National Academy of Clinical Biochemistry and IFCC Committee for Standardization of Markers Cardiac Damage Laboratory Medicine Practice Guidelines: Analytical issues for biochemical markers of acute coronary syndromes. *Circulation* 2007;115: e352–e355.
9. Morrow DA, Cannon CP, Jesse RL, Newby LK, Ravkilde J, Storrow AB, Wu AHB, Christenson RH. National Academy of Clinical Biochemistry Laboratory Medicine Practice Guidelines: Clinical characteristics and utilization of biochemical markers of acute coronary syndromes. *Circulation* 2007;115: e356–e375.
10. Thygesen K, Mair J, Katus H, Plebani M, Venge P, Collinson P, Lindahl B, Giannitsis E, Hasin Y, Galvani M, Tubaro M, Alpert JS, Biasucci LM, Koenig W, Mueller C, Huber K, Hamm C, Jaffe AS; Study Group on Biomarkers in Cardiology of the ESC Working Group on Acute Cardiac Care. Recommendations for the use of cardiac troponin measurement in acute cardiac care. *Eur Heart J* 2010;31:2197–2204.
11. Thygesen K, Mair J, Giannitsis E, Mueller C, Lindahl B, Blankenberg S, Huber K, Plebani M, Biasucci LM, Tubaro M, Collinson P, Venge P, Hasin Y, Galvani M, Koenig W, Hamm C, Alpert JS, Katus H, Jaffe AS; Study Group on Biomarkers in Cardiology of the ESC Working Group on Acute Cardiac Care. How to use high-sensitivity cardiac troponins in acute cardiac care. *Eur Heart J* 2012 Jun 21. [Epub ahead of print.]
12. Apple FS, Collinson PO; IFCC Task Force on Clinical Applications of Cardiac Biomarkers. Analytical characteristics of high-sensitivity cardiac troponin assays. *Clin Chem* 2012;58:54–61.
13. Jaffe AS, Apple FS, Morrow DA, Lindahl B, Katus HA. Being rational about (im) – precision: a statement from the Biochemistry Subcommittee of the Joint European Society of Cardiology/American College of Cardiology Foundation/American Heart Association/World Heart Federation Task Force for the definition of myocardial infarction. *Clin Chem* 2010;56:941–943.
14. MacRae AR, Kavsak PA, Lustig V, Bhargava R, Vandersluis R, Palomaki GE, Yerna M-J, Jaffe AS. Assessing the requirement for the six-hour interval between specimens in the American Heart Association classification of myocardial infarction in epidemiology and clinical research studies. *Clin Chem* 2006;52: 812–818.
15. de Lemos JA, Drazner MH, Ormland T, Ayers CR, Khera A, Rohatgi A, Hashim I, Berry JD, Das SR, Morrow DA, McGuire DK. Association of troponin T detected with a highly sensitive assay and cardiac structure and mortality risk in the general population. *JAMA* 2010;304:2503–2512.
16. Ormland T, de Lemos JA, Sabatine MS, Christophi CA, Rice MM, Jablonski KA, Tjora S, Domanski MJ, Gersh BJ, Rouleau JL, Pfeffer MA, Braunwald E. Prevention of Events with Angiotensin Converting Enzyme Inhibition (PEACE) Trial Investigators. A sensitive cardiac troponin T assay in stable coronary artery disease. *N Engl J Med* 2009;361:2538–2547.
17. Mills NL, Churchhouse AM, Lee KK, Anand A, Gamble D, Shah ASV, Paterson E, MacLeod M, Graham C, Walker S, Denvir MA, Fox KAA, Newby DE. Implementation of a sensitive troponin I assay and risk of recurrent myocardial infarction and death in patients with suspected acute coronary syndrome. *JAMA* 2011;305:1210–1216.
18. Saunders JT, Nambi V, de Lemos JA, Chambless LE, Virani SS, Boerwinkle E, Hoogeveen RC, Liu X, Astor BC, Mosley TH, Folsom AR, Heiss G, Coresh J, Ballantyne CM. Cardiac troponin T measured by a highly sensitive assay predicts coronary heart disease, heart failure, and mortality in the atherosclerosis risk in communities study. *Circulation* 2011;123:1367–1376.
19. Kavsak PA, Xu L, Yusuf S, McQueen MJ. High-sensitivity cardiac troponin I measurement for risk stratification in a stable high-risk population. *Clin Chem* 2011;57:1146–1153.
20. Apple FS, Simpson PA, Murakami MM. Defining the serum 99th percentile in a normal reference population measured by a high-sensitivity cardiac troponin I assay. *Clin Biochem* 2010;43:1034–1036.
21. Giannitsis E, Kurz K, Hallermayer K, Jarausch J, Jaffe AS, Katus HA. Analytical validation of a high-sensitivity cardiac troponin T Assay. *Clin Chem* 2010;56:254–261.
22. Apple FS, Quist HE, Doyle PJ, Otto AP, Murakami MM. Plasma 99th percentile reference limits for cardiac troponin and creatine kinase MB mass for use with European Society of Cardiology/American College of Cardiology consensus recommendations. *Clin Chem* 2003;49:1331–1336.
23. Roe MT, Harrington RA, Prosper DM, Pieper KS, Bhatt DL, Lincoff AM, Simoons ML, Akkerhuis M, Ohman EM, Kitt MM, Vahanian A, Ruzyllo W, Karsch K, Califf RM, Topol EJ. Clinical and therapeutic profile of patients presenting with acute coronary syndromes who do not have significant coronary artery disease. The Platelet glycoprotein IIb/IIIa in Unstable angina: Receptor Suppression Using Integrilin Therapy (PURSUIT) trial Investigators. *Circulation*. 2000;102:1101–1106.
24. Bugiardini R, Manfrini O, De Ferrari GM. Unanswered questions for management of acute coronary syndrome: risk stratification of patients with minimal disease or normal findings on coronary angiography. *Arch Intern Med* 2006;166:1391–1395.
25. Reynolds HR, Srichai MB, Iqbal SN, Slater JN, Mancini GB, Feit F, Pena-Sing I, Axel L, Attubato MJ, Yatskar L, Kahlhorn RT, Wood DA, Lobach IV, Hochman JS. Mechanisms of myocardial infarction in women without angiographically obstructive coronary artery disease. *Circulation* 2011;124:1414–1425.
26. Bertrand ME, LaBlanche JM, Tilmant PY, Thieuleux FA, Delforge MR, Carre AG, Asseman P, Berzin B, Libersa C, Laurent JM. Frequency of provoked coronary arterial spasm in 1089 consecutive patients undergoing coronary arteriography. *Circulation* 1982;65:1299–1306.
27. Suwaidi JA, Hamasaki S, Higano ST, Nishimura RA, Holmes DR Jr, Lerman A. Long-term follow-up of patients with mild coronary artery disease and endothelial dysfunction. *Circulation* 2000;101:948–954.
28. Bugiardini R, Manfrini O, Pizzi C, Fontana F, Morgagni G. Endothelial function predicts future development of coronary artery disease: a study on women with chest pain and normal angiograms. *Circulation* 2004;109:2518–2523.
29. Harris BM, Nageh T, Marsden JT, Thomas MR, Sherwood RA. Comparison of cardiac troponin T and I and CK-MB for the detection of minor myocardial damage during interventional cardiac procedures. *Ann Clin Biochem* 2000;37:764–769.
30. Januzzi JL, Lewandrowski K, MacGillivray TE, Newell JB, Kathiresan S, Servoss SJ, Lee-Lewandrowski E. A comparison of cardiac troponin T and creatine kinase-MB for patient evaluation after cardiac surgery. *J Am Coll Cardiol* 2002;39:1518–1523.
31. Holmvang L, Jurlander B, Rasmussen C, Thijs JJ, Grande P, Clemmensen P. Use of biochemical markers of infarction for diagnosing perioperative myocardial infarction and early graft occlusion after coronary artery bypass surgery. *Chest* 2002;121:103–111.
32. Miller WL, Garratt KN, Burritt MF, Reeder GS, Jaffe AS. Timing of peak troponin T and creatine kinase-MB elevations after percutaneous coronary intervention. *Chest* 2004;125:275–280.
33. Lansky AJ, Stone GW. Periprocedural myocardial infarction: prevalence, prognosis, and prevention. *Circ Cardiovasc Interv* 2010;3:602–610.
34. Cavallini C, Verdecchia P, Savonitto S, Arraiz G, Violini R, Olivari Z, Rubartelli P, De Servi S, Plebani M, Steffenino G, Sbarzaglia P, Ardissino D; Italian Atherosclerosis, Thrombosis and Vascular Biology and Society for Invasive Cardiology—GISE Investigators. Prognostic value of isolated troponin I elevation after percutaneous coronary intervention. *Circ Cardiovasc Interv* 2010;3:431–435.
35. Prasad A Jr, Rihal CS, Lennon RJ, Singh M, Jaffe AS, Holmes DR Jr. Significance of periprocedural myonecrosis on outcomes following percutaneous coronary intervention. *Circ Cardiovasc Interv* 2008;1:10–19.
36. Zimetbaum PJ, Josephson ME. Use of the electrocardiogram in acute myocardial infarction. *N Engl J Med* 2003;348:933–940.
37. Wang K, Asinger RW, Marriott HJ. ST-segment elevation in conditions other than acute myocardial infarction. *N Engl J Med* 2003;349:2128–2135.
38. McFarlane PW. Age, sex, and the ST amplitude in health and disease. *J Electrocardiol* 2001;34: S35–S41.
39. Zimetbaum PJ, Krishnan S, Gold A, Carrozza JP II, Josephson ME. Usefulness of ST-segment elevation in lead III exceeding that of lead II for identifying the location of the totally occluded coronary artery in inferior wall myocardial infarction. *Am J Cardiol* 1998;81:918–919.
40. Engelen DJ, Gorgels AP, Cheriex EC, De Munck ED, Ophuis AJO, Dassen WR, Vainer J, van Ommen VG, Wellens HJ. Value of the electrocardiogram in localizing the occlusion site in the left anterior descending coronary artery in acute anterior myocardial infarction. *J Am Coll Cardiol* 1999;34:389–395.
41. Matetzky S, Freimark D, Feinberg MS, Novikov I, Rath S, Rabinowitz B, Kaplinsky E, Hod H. Acute myocardial infarction with isolated ST-segment elevation in posterior chest leads V7–V9. Hidden ST-segment elevations revealing acute posterior infarction. *J Am Coll Cardiol* 1999;34:748–753.
42. Lopez-Sendon J, Coma-Canella I, Alcasena S, Seoane J, Gamallo C. Electrocardiographic findings in acute right ventricular infarction: sensitivity and specificity of electrocardiographic alterations in right precordial leads V4R, V3R, V1, V2 and V3. *J Am Coll Cardiol* 1985;6:1273–1279.
43. Bayes de Luna A, Wagner G, Birnbaum Y, Nikus K, Fiol M, Gorgels A, Cinca J, Clemmensen PM, Pahlm O, Sclarowsky S, Stern S, Wellens H. A new terminology for the left ventricular walls and for the location of myocardial infarcts that present Q wave based on the standard of cardiac magnetic resonance imaging. A statement for healthcare professionals from a Committee appointed by the International Society for Holter and Noninvasive Electrocardiography. *Circulation* 2006;114:1755–1760.
44. Sgarbossa EB, Pinsky SL, Barbagelata A, Underwood DA, Gates KB, Topol EJ, Califf RM, Wagner GS. Electrocardiographic diagnosis of evolving acute myocardial infarction in the presence of left bundle branch block. *N Engl J Med* 1996; 334:481–487.
45. Jain S, Ting HT, Bell M, Bjerke CM, Lennon RJ, Gersh BJ, Rihal CS, Prasad A. Utility of left bundle branch block as a diagnostic criterion for acute myocardial infarction. *Am J Cardiol* 2011;107:1111–1116.
46. Savage RM, Wagner GS, Ideker RE, Podolsky SA, Hackel DB. Correlation of postmortem anatomic findings with electrocardiographic changes in patients with myocardial infarction: retrospective study of patients with typical anterior and posterior infarcts. *Circulation* 1977;55:279–285.
47. Horan LG, Flowers NC, Johnson JC. Significance of the diagnostic Q wave of myocardial infarction. *Circulation* 1971;43:428–436.
48. Chaitman BR, Hardison RM, Adler D, Gebhart S, Grogan M, Ocampo S, Sopko G, Ramires JA, Schneider D, Frye RL; Bypass Angioplasty Revascularization Investigation 2 Diabetes (BARI 2D) Study Group. The Bypass Angioplasty Revascularization Investigation 2 Diabetes randomized trial of different treatment strategies in type 2 diabetes mellitus with stable ischemic heart disease: Impact of treatment strategy on cardiac mortality and myocardial infarction. *Circulation* 2009;120:2529–2540.
49. Burgess DC, Hunt D, Zannino D, Williamson E, Davis TME, Laakso M, Kesaniemi YA, Zhang J, Sy RW, Lehto S, Mann S, Keech AC. Incidence and predictors of silent myocardial infarction in type 2 diabetes and the effect of fenofibrate: an analysis from the Fenofibrate Intervention and Event Lowering in Diabetes (FIELD) study. *Eur Heart J* 2010;31:92–99.
50. Sheifer SE, Manolio TA, Gersh BJ. Unrecognized myocardial infarction. *Ann Intern Med* 2001;135:801–811.
51. Toma M, Fu Y, Ezekowitz JA, McAlister FA, Westerhout CM, Granger C, Armstrong PW. Does silent myocardial infarction add prognostic value in ST-elevation myocardial infarction? Insights from the Assessment of Pexelizumab in Acute Myocardial Infarction (APEX-AMI) trial. *Am Heart J* 2010;160:671–677.
52. Stillman AE, Oudkerk M, Bluemke D, Bremerich J, Esteves FP, Garcia EV, Gutberlet M, Hundley WG, Jerosch-Herold M, Kuijpers D, Kwong RK, Nagel E, Lerakis S, Oshinski J, Paul JF, Underwood R, Wintersperger BJ, Rees MR; North American Society of Cardiovascular Imaging; European Society of Cardiac Radiology. *Int J Cardiovasc Imaging* 2011;27:7–24.
53. Flachskampf FA, Schmid M, Rost C, Achenbach S, deMaria AN, Daniel WG. Cardiac imaging after myocardial infarction. *Eur Heart J* 2011;32:272–283.

54. Kaul S, Miller JG, Grayburn PA, Hashimoto S, Hibberd M, Holland MR, Houle HC, Klein AL, Knoll P, Lang RM, Lindner JR, McCulloch ML, Metz S, Mor-Avi V, Pearlman AS, Pelikka PA, DeMars Plambeck N, Prater D, Porter TR, Sahn DJ, Thomas JD, Thomenius KE, Weissman NJ. A suggested roadmap for cardiovascular ultrasound research for the future. *J Am Soc Echocardiogr* 2011;24:455–464.
55. Carro I, Cowie MR, Yamazaki J, Udelson J, Camici PG. Cardiac sympathetic imaging with mIBG in heart failure. *J Am Coll Cardiol Imaging* 2010;3:92–100.
56. Nahrendorf M, Sosnovik DE, French BA, Swirski FK, Bengel F, Sadeghi MM, Lindner JR, Wu JC, Kraitchman DL, Fayad ZA, Sinusas AJ. Multimodality cardiovascular molecular imaging, Part II. *Circ Cardiovasc Imaging* 2009;2:56–70.
57. Kramer CM, Sinusas AJ, Sosnovik DE, French BA, Bengel FM. Multimodality imaging of myocardial injury and remodeling. *J Nucl Med* 2010;51: p107S–121S.
58. Taegtmeyer H. Tracing cardiac metabolism in vivo: one substrate at a time. *J Nucl Med* 2010;51:80S–87S.
59. Kim HW, Faraneh-Far A, Kim RJ. Cardiovascular magnetic resonance in patients with myocardial infarction. *J Am Coll Cardiol* 2010;55:1–16.
60. Beek AM, van Rossum AC. Cardiovascular magnetic resonance imaging in patients with acute myocardial infarction. *Heart* 2010;96:237–243.
61. Assomull RG, Lyne JC, Keenan N, Gulati A, Bunce NH, Davies SW, Pennell DJ, Prasad SK. The role of cardiovascular magnetic resonance in patients presenting with chest pain, raised troponin, and unobstructed coronary arteries. *Eur Heart J* 2007;28:1242–1249.
62. Schuleri KH, George RT, Lardo AC. Assessment of coronary blood flow with computed tomography and magnetic resonance imaging. *J Nucl Cardiol* 2010; 17:582–590.
63. Amsterdam EA, Kirk JD, Bluemke DA, Diercks D, Farkouh ME, Garvey JL, Kontos MC, McCord J, Miller TD, Morise A, Newby LK, Ruberg FL, Scordo KA, Thompson PD. Testing of low-risk patients presenting to the emergency department with chest pain. *Circulation* 2010;122:1756–1776.
64. Gibbons RJ, Valeti US, Araoz PA, Jaffe AS. The quantification of infarct size. *J Am Coll Cardiol* 2004;44:1533–1542.
65. Herrman J. Peri-procedural myocardial injury: 2005 update. *Eur Heart J* 2005;26: 2493–2519.
66. Selvanayagam JB, Porto I, Channon K, Petersen SE, Francis JM, Neubauer S, Banning AP. Troponin elevation after percutaneous coronary intervention directly represents the extent of irreversible myocardial injury: insights from cardiovascular magnetic resonance imaging. *Circulation* 2005;111:1027–1032.
67. Gustavsson CG, Hansen O, Frennby B. Troponin must be measured before and after PCI to diagnose procedure-related myocardial injury. *Scand Cardiovasc J* 2004;38:75–79.
68. Miller WL, Garratt KN, Burritt MF, Lennon RJ, Reeder GS, Jaffe AS. Baseline troponin level: key to understanding the importance of post-PCI troponin elevations. *Eur Heart J* 2006;27:1061–1069.
69. Califf RM, Abdelmeguid AE, Kuntz RE, Popma JJ, Davidson CJ, Cohen EA, Kleiman NS, Mahaffey KW, Topol EJ, Pepine CJ, Lipicky RJ, Granger CB, Harrington RA, Tardiff BE, Crenshaw BS, Bauman RP, Zuckerman BD, Chaitman BR, Bittl JA, Ohman EM. Myonecrosis after revascularization procedures. *J Am Coll Cardiol* 1998;31:241–251.
70. White HD. The prequel. Defining prognostically important criteria in the periprocedural PCI troponin saga. *Circ Cardiovasc Interv* 2012;5:142–145.
71. Jaffe AS, Apple FS, Lindahl B, Mueller C, Katus HA. Why all the struggle about CK-MB and PCI? *Eur Heart J* 2012;33:1046–1048.
72. Damman P, Wallentin L, Fox KA, Windhausen F, Hirsch A, Clayton T, Pocock SJ, Lagerqvist B, Tijssen JG, de Winter RJ. Long-term cardiovascular mortality after procedure-related or spontaneous myocardial infarction in patients with non-ST-segment elevation acute coronary syndrome: A collaborative analysis of individual patient data from the FRISC II, ICTUS, and RITA-3 Trials (FIR). *Circulation* 2012;125:568–576.
73. Bonaca MP, Wiviott SD, Braunwald E, Murphy SA, Ruff CT, Antman EM, Morrow DA. American College of Cardiology/American Heart Association/ European Society of Cardiology/World Heart Federation Universal Definition of Myocardial Infarction Classification System and the risk of cardiovascular death: observations from the TRITON-TIMI 38 Trial (Trial to Assess Improvement in Therapeutic Outcomes by Optimizing Platelet Inhibition With Prasugrel—Thrombolysis in Myocardial Infarction 38) *Circulation* 2012;125:577–583.
74. Cutlip DE, Windecker S, Mehran R, Boam A, Cohen DJ, van Es GA, Steg PG, Morel MA, Mauri L, Vranckx P, McFadden E, Lansky A, Hamon M, Krucoff MW, Serruys PW. Academic Research Consortium. Clinical end points in coronary stent trials: a case for standardized definitions. *Circulation* 2007;115:2344–2351.
75. Benoit MO, Paris M, Sillera J, Fiemyer A, Moatti N. Cardiac troponin I: Its contribution to the diagnosis of perioperative myocardial infarction and various complications of cardiac surgery. *Crit Care Med* 2001;29:1880–1886.
76. Kovacevic R, Majkic-Singh N, Ignjatovic S, Otasevic P, Obrenovic R, Paris M, Vilotijevic B, Guernonprez JL. Troponin T levels in detection of perioperative myocardial infarction after coronary artery bypass surgery. *Clin Lab* 2004;50: 437–445.
77. Noora J, Ricci C, Hastings D, Hills S, Cybulsky I. Determination of Troponin I release after CABG surgery. *J Card Surg* 2005;20:129–135.
78. Selvanayagam JB, Pigott D, Balacumaraswami L, Petersen SE, Neubauer S, Taggart DP. Relationship of irreversible myocardial injury to troponin I and creatine kinase-MB elevation after coronary artery bypass surgery: insights from cardiovascular magnetic resonance imaging. *J Am Coll Cardiol* 2005;45:629–631.
79. Costa MA, Carere RG, Lichtenstein SV, Foley DP, de Valk V, Lindenboom W, Roose PCH, van Geldorp TR, Macaya C, Castanon JL, Fernandez-Aviles F, Gonzalez JH, Heyer G, Unger F, Serruys PW. Incidence, predictors, and significance of abnormal cardiac enzyme rise in patients treated with bypass surgery in the arterial revascularization therapies study (ARTS). *Circulation* 2001;104: 2689–2693.
80. Klatte K, Chaitman BR, Theroux P, Gavard JA, Stocke K, Boyce S, Bartels C, Keller B, Jessel A. Increased mortality after coronary artery bypass graft surgery is associated with increased levels of postoperative creatine kinase-myocardial band isoenzyme release. *J Am Coll Cardiol* 2001;38:1070–1077.
81. Brener SJ, Lytle BW, Schneider JP, Ellis SG, Topol EJ. Association between CK-MB elevation after percutaneous or surgical revascularization and three-year mortality. *J Am Coll Cardiol* 2002;40:1961–1967.
82. Domanski M, Mahaffey K, Hasselblad V, Brener SJ, Smith PK, Hillis G, Engoren M, Alexander JH, Levy JH, Chaitman BR, Broderick S, Mack MJ, Pieper KS, Farkouh ME. Association of myocardial enzyme elevation and survival following coronary artery bypass graft surgery. *JAMA* 2011;305:585–589.
83. Croal BL, Hillis GS, Gibson PH, Fazal MT, El-Shafei H, Gibson G, Jeffrey RR, Buchan KG, West D, Cuthbertson BH. Relationship between postoperative cardiac troponin I levels and outcome of cardiac surgery. *Circulation* 2006;114: 1468–1475.
84. Selvanayagam JB, Petersen SE, Francis JM, Robson MD, Kardos A, Neubauer S, Taggart DP. Effects of off-pump versus on-pump coronary surgery on reversible and irreversible myocardial injury: a randomized trial using cardiovascular magnetic resonance imaging and biochemical markers. *Circulation* 2004;109: 345–350.
85. Leon MB, Piazza N, Nikolsky E, Blackstone EH, Cutlip DE, Kappetein AP, Krucoff MW, Mack M, Mehran R, Miller C, Morel MA, Petersen J, Popma JJ, Takkenberg JJ, Vahanian A, van Es GA, Vranckx P, Webb JG, Windecker S, Serruys PW. Standardized endpoint definitions for transcatheter aortic valve implantation clinical trials: a consensus report from the Valve Academic Research Consortium. *Eur Heart J* 2011;32:205–217; *J Am Coll Cardiol* 2011;57:253–269.
86. Devereaux PJ, Xavier D, Pogue J, Guyatt G, Sigamani A, Garutti I, Leslie K, Rao-Melacini P, Chrolavicius S, Yang H, Macdonald C, Avezum A, Lanthier L, Hu W, Yusuf S; POISE (Perioperative Ischemic Evaluation) Investigators. Characteristics and short-term prognosis of perioperative myocardial infarction in patients undergoing noncardiac surgery: a cohort study. *Ann Intern Med* 2011; 154:523–528.
87. The Vascular Events in Noncardiac Surgery Patients Cohort Evaluation (VISION) Study Investigators. Association between postoperative troponin levels and 30-day mortality among patients undergoing noncardiac surgery. *JAMA* 2012;307:2295–2304.
88. Kavsak PA, Walsh M, Srinathan S, Thorlacius L, Buse GL, Botto F, Pettit S, McQueen MJ, Hill SA, Thomas S, Mrkobrada M, Alonso-Coelelo P, Berwanger O, Biccard BM, Cembrowski G, Chan MT, Chow CK, de Miguel A, Garcia M, Graham MM, Jacka MJ, Kueh JH, Li SC, Lit LC, Mart nez-Bru C, Naidoo P, Nagele P, Pearse RM, Rodseth RN, Sessler DI, Sigamani A, Szczekliw W, Tiboni M, Villar JC, Wang CY, Xavier D, Devereaux PJ. High sensitivity troponin T concentrations in patients undergoing noncardiac surgery: a prospective cohort study. *Clin Biochem* 2011;44:1021–1024.
89. Fleisher LA, Nelson AH, Rosenbaum SH. Postoperative myocardial ischemia: etiology of cardiac morbidity or manifestation of underlying disease? *J Clin Anesth* 1995;7:97–102.
90. Landesberg G, Mosseri M, Shatz V, Akopnik I, Bocher M, Mayer M, Anner H, Berlatzky Y, Weissman C. Cardiac troponin after major vascular surgery: The role of perioperative ischemia, preoperative thallium scanning, and coronary revascularization. *J Am Coll Cardiol* 2004;44:569–575.
91. Cohen MC, Aretz TH. Histological analysis of coronary artery lesions in fatal postoperative myocardial infarction. *Cardiovasc Pathol* 1999;8:133–139.
92. Guest TM, Ramanathan AV, Tuteu PG, Schechtman KB, Ladenson JH, Jaffe AS. Myocardial injury in critically ill medical patients: A surprisingly frequent complication. *JAMA* 1995;273:1945–1949.
93. Babuin L, Vasilic V, Rio Perez JA, Alegria JR, Chai HS, Afessa B, Jaffe AS. Elevated cardiac troponin is an independent risk factor for short- and long-term mortality in medical intensive care unit patients. *Crit Care Med* 2008;36:759–765.
94. Landesberg G, Vesselov Y, Einav S, Goodman S, Sprung CL, Weissman C. Myocardial ischemia, cardiac troponin, and long-term survival of high-cardiac risk critically ill intensive care unit patients. *Crit Care Med* 2005;33:1281–1287.
95. Thygesen K, Alpert JS, Jaffe AS, White HD. Diagnostic application of the universal definition of myocardial infarction in the intensive care unit. *Curr Opin Crit Care* 2008;14:543–548.
96. Kociol RD, Pang PS, Gheorghide M, Fonarow GC, O'Connor CM, Felker GM. Troponin elevation in heart failure prevalence, mechanisms, and clinical implications. *J Am Coll Cardiol* 2010;56:1071–1078.
97. Januzzi JL Jr, Filippatos G, Nieminen M, Gheorghide M, on Behalf of the Third Universal Task Force for the Definition of Myocardial Infarction: Heart Failure Section. Troponin elevation in patients with heart failure. *Eur Heart J* 2012, Jun 28. [Epub ahead of print.]
98. Miller WL, Hartman KA, Burritt MF, Grill DE, Jaffe AS. Profiles of serial changes in cardiac troponin T concentrations and outcome in ambulatory patients with chronic heart failure. *J Am Coll Cardiol* 2009;54:1715–1721.
99. Dangas GD, Claessen BE, Caixeta A, Sanidas EA, Mintz GS, Mehran R. In-stent restenosis in the drug-eluting era. *J Am Coll Cardiol* 2010;56:1897–1907.
100. White HD, Reynolds HR, Carvalho AC, Pearle CA, Liu L, Martin CE, Knatterud GL, Dzavik V, Kruk M, Steg PG, Cantor WJ, Menon V, Lamas GA, Hochman JS. Reinfarction after percutaneous coronary intervention or medical management using the universal definition in patients with total occlusion after myocardial infarction: Results from long-term follow-up of the Occluded Artery Trial (OAT) cohort. *Am Heart J* 2012;163:563–571.
101. Rosamond W, Chambless L, Heiss G, Mosley T, Coresh J, Whitsel E, Wagenknecht L, Ni H, Folsom A. Twenty-two year trends in incidence of myocardial infarction, CHD mortality, and case-fatality in four US communities, 1987 to 2008. *Circulation* 2012;125:1848–1857.
102. Luepker R, Duval S, Jacobs D, Smith L, Berger A. The effect of changing diagnostic algorithms on acute myocardial infarction rates. *Ann Epidemiology* 2011;21: 824–829.