

DOI: 10.24835/1607-0763-2018-6-51-58

Фокусированная эхокардиография

Кузнецов В.А., Широков Н.Е.* , Солдатова А.М., Нечаева А.О., Криночкин Д.В.

Тюменский кардиологический научный центр – филиал Томского национального исследовательского медицинского центра РАН, Тюмень, Россия

Focused echocardiography

Kuznetsov V.A., Shirokov N.E.* , Soldatova A.M., Nechaeva A.O., Krinochkin D.V.

Tyumen Cardiology Research Center – Tomsk National Research Medical Center Russian Academy of Sciences, Tyumen, Russia

Введение. Кроме стационарной трансторакальной эхокардиографии (ТТЕ), которая проводится по развернутому протоколу, существует фокусированная эхокардиография (FOCUS). Этот метод является дополнением физикальной оценки сердечной деятельности для поиска признаков либо подтверждения потенциального диагноза в конкретных клинических ситуациях. Часто при этом используются портативные и карманные устройства для визуализации. Диагностическое значение метода FOCUS в условиях отечественного здравоохранения изучено недостаточно, что делает весьма актуальным объективный анализ мирового опыта его применения.

Цель исследования: изучить эффективность применения FOCUS с помощью карманных визуализирующих устройств в кардиологической практике.

Материал и методы. Проанализированы 46 научных англоязычных публикаций, текст и библиография которых доступны в поисковой системе PubMed за период 2010 – 2018 гг. Использование метода подвергнуто критическому анализу в соответствии с различными областями его применения.

Результаты. Многие структуры и функции левого желудочка можно оценить при помощи FOCUS, не прибегая к методу ТТЕ, либо использовать последний для верификации позже. Метод обладает высокой диагностической эффективностью в оценке кинеза миокарда у пациентов с острым коронарным синдромом. Своевременное определение размера и функции правого желудочка может иметь решающее значение при клиническом подозрении на легочную эмболию. Использовать FOCUS необходимо в качестве скринингового метода диагностики для раннего выявления клапанного поражения при ревматической болезни сердца.

Заключение. Метод фокусированной ЭхоКГ является высокоинформативным при различной сердечной патологии. Ему легко обучить в короткие сроки. Результаты FOCUS хорошо коррелируют с результатами ТТЕ.

Ключевые слова: фокусированная эхокардиография, лимитированная эхокардиография, физикальная

оценка, карманное визуализирующее устройство, ультразвуковая диагностика.

Ссылка для цитирования: Кузнецов В.А., Широков Н.Е., Солдатова А.М., Нечаева А.О., Криночкин Д.В. Фокусированная эхокардиография. *Медицинская визуализация*. 2018; 22 (6): 51–58.

DOI: 10.24835/1607-0763-2018-6-51-58.

Background. Transthoracic echocardiography (TTE) is carried out according to expanded protocol. Besides that, focused echocardiography (FOCUS) used is an addition to the physical assessment of cardiac activity in searching for signs or confirming potential diagnosis in specific clinical context. Portable and hand-held imaging devices are used frequently for this aim. FOCUS has not been studied enough in the conditions of domestic health care. Therefore, an objective analysis of the world experience of this method is relevant.

Aim: to study the efficiency of FOCUS application using hand-held imaging devices in cardiological practice.

Materials and methods. Forty six scientific English-language publications were analyzed. Text and bibliography are available in the PubMed search system for 2010–2018 years. The use of FOCUS was subjected to critical analysis accordingly to various application fields.

Results. A lot of left ventricle structures and functions can be assessed by FOCUS without resorting to TTE or use it for verification later. The method has high diagnostic efficacy in myocardial contractility assessing in patients with acute coronary syndrome. Timely definition of right ventricle size and function might be crucial for clinical suspicion of pulmonary embolism. FOCUS should be used as screening diagnostic method for early detection of valve lesions in rheumatic heart disease.

Conclusion. FOCUS is highly informative for various cardiac pathology. It is easy to train in a short time. FOCUS results correlate well with TTE results.

Key words: focused echocardiography, limited echocardiography, physical assessment, hand-held device, directed cardiac ultrasound.



Recommended citation: Kuznetsov V.A., Shirokov N.E., Soldatova A.M., Nechaeva A.O., Krinochkin D.V. Focused echocardiography. *Medical Visualization*. 2018; 22 (6): 51–58. DOI: 10.24835/1607-0763-2018-6-51-58.

Определение понятия

Эхокардиография (ЭхоКГ) – это метод ультразвуковой диагностики, направленный на исследование морфологии и функции сердца. Точность использования ЭхоКГ во многом зависит от уровня подготовки пользователя, что требует необходимых обширных знаний, практического опыта и постоянного поддержания компетенции врача. Важно знать, что всестороннее исследование сердца выполняется специалистом ультразвуковой диагностики, однако существует фокусированная ЭхоКГ – целенаправленное исследование, являющееся дополнением физикальной оценки для поиска признаков либо подтверждения потенциального диагноза в конкретных клинических ситуациях.

Американское общество эхокардиографии (American Society of Echocardiography, ASE) для обозначения фокусированной ЭхоКГ рекомендует использовать термин “фокусированная эхокардиография” (“focused cardiac ultrasound”, FOCUS), но признает, что используются другие термины, которых следует избегать: “hand-held echocardiography (echo)”, “hand-carried echo”, “point-of-care echo”, “bedside echo” и “directed cardiac ultrasound”. Соответствующая терминология ранее была установлена и для стандартной ЭхоКГ: “трансторакальная ЭхоКГ” (“transthoracic echo”, TTE), “complete or comprehensive echo”, “high-end echo”. Разница между “лимитированной ЭхоКГ” (“limited echo”) и FOCUS заключается в задачах обследования, используемом оборудовании, опыте получения изображений, анализе и интерпретации данных. Лимитированная ЭхоКГ определяется недостаточным количеством либо качеством изображений, тогда как FOCUS – постановкой конкретной задачи. Тем не менее врач, использующий FOCUS, не имеет возможности полностью оценить деятельность сердца. TTE позволяет дополнительно характеризовать аномалию с комплексной оценкой и использованием дополнительных методик (three-dimensional echocardiography, tissue Doppler echocardiography, speckle-tracking imaging и т. д.) [1].

Физикальная оценка

Ультразвуковые изображения анализируются и интерпретируются в реальном времени, что позволяет применять ЭхоКГ в различных условиях. Однако в клинической практике существуют ситуа-

ции, когда специалист ультразвуковой диагностики не сразу доступен или не может присутствовать при ежедневном осмотре пациента. Врача, работающего в приемном отделении/отделении неотложной кардиологии, интересует быстрая оценка деятельности сердца больного, клинический статус которого внезапно изменился. Первичный и повторные осмотры пациента амбулаторного звена, а также ежедневные обходы госпитализированного больного, периоперационная оценка состояния пациента – обязанности врача-кардиолога и сосудистого хирурга. Все эти специалисты могут использовать FOCUS для улучшения качества физикальной оценки сердечной деятельности (осмотр, пальпация, перкуссия, аускультация).

Так, выраженная патология сердца была диагностирована у 117 из 142 пациентов при использовании карманного устройства с батарейным питанием, при использовании физикальной оценки – только у 67 (чувствительность 82% против 47%; $p < 0,01$), при этом наиболее часто визуализировались поражения клапанов сердца (чувствительность 71% против 31%, $p < 0,01$) [2].

Согласно результатам многоцентрового итальянского исследования SIEC, чувствительность физикальной оценки в сочетании с результатами ЭКГ составила 80%, а специфичность 67%, что несколько выше, чем только физикальная оценка, – 75 и 62% соответственно ($p < 0,001$). Чувствительность и специфичность FOCUS составили 88 и 86% соответственно, что значительно выше, чем физикальная оценка в сочетании с результатами ЭКГ ($p < 0,001$) [3].

Следует добавить, что в ряде работ показана эффективность стратегии использования FOCUS: сокращение потребности в TTE на 59%, уменьшение времени принятия решений на 66% [4, 5].

Технические аспекты

Карманные устройства для FOCUS имеют ограниченный спектр возможности получения эхокардиографического изображения: M-mode, two-dimensional echo, многие – color and tissue Doppler imaging. Они мобильны, поскольку имеют размер до 16 см с общей массой, включая преобразователь, 0,3–0,7 кг. Дисплей размером 3,5–5 дюймов имеет сектор изображения 75°. Преобразователи имеют частоту колебаний 1,7 – 4 (7) МГц. Батареи полностью заряжаемы в течение нескольких часов [6].

Экономическая эффективность

Во многих зарубежных клиниках было проведено сравнение экономической эффективности



стратегий FOCUS и TTE. В исследовании М. Mehta и соавт. проведение FOCUS стоило 644,3 доллара США, проведение TTE – 707,4 доллара [2]. По другим данным, эта стратегия привела к экономии до 72 долларов за одно исследование [4]. Более того, использование FOCUS экономит от 41 до 64 долларов США на одно исследование или 34 512–53 871 долларов США ежегодно в учреждении авторов [7]. Существует и еще более экономически эффективное использование – уменьшение затрат в размере 76% на одного пациента [5].

Корреляция FOCUS и TTE

Консенсусное заявление, опубликованное ASE в 2013 г. на основании накопившихся данных, продемонстрировало убедительную корреляцию FOCUS и TTE, а также невысокую межисследовательскую вариабельность (табл. 1, 2) [1, 8–17].

Таким образом, многие структуры и функции сердца можно оценить при помощи FOCUS, не прибегая к методу TTE, либо использовать последний для верификации позже.

Оценка структуры и функции сердца

Одно из основных преимуществ FOCUS – быстрая и точная оценка размеров и функции левого желудочка (ЛЖ). Так, чувствительность и специфичность для оценки фракции выброса ЛЖ составляют 60–91% и 88–98% соответственно [18, 19]. С другой стороны, оценка правого желудочка (ПЖ) сопряжена с техническими и интерпретационными проблемами даже при проведении стандартного протокола TTE. Все же ПЖ был оценен в нескольких исследованиях для выявления признаков перегрузки давлением при острой легочной эмболии [20, 21].

Для оценки состояния малого круга кровообращения и выраженности правожелудочковой сердечной недостаточности пациентов, имеющих отечный синдром, необходима оценка давления в правом предсердии, для чего определяют размер и выраженность коллабирования нижней полой вены (НПВ). ASE предложило отрезное значение 21 мм при снижении поперечного размера НПВ более 50% для обозначения нормального давления правого предсердия [1]. Кроме того, полуколичественная оценка перикардального выпота и НПВ при FOCUS хорошо коррелирует с объемом циркулирующей крови пациента ($r = 0,67$; $p < 0,001$) [22].

Метод обладает высокой диагностической эффективностью в оценке кинеза миокарда у пациентов с острым коронарным синдромом [23]. В то же время наиболее распространенным за-

Таблица 1. Соответствие FOCUS и TTE

Параметр	Коэффициент корреляции (к), %
Гипертрофия ЛЖ	67–76
Дилатация ЛЖ	59–81
Систолическая функция ЛЖ	80–90
Дилатация нижней полой вены	49–90
Поражение правого желудочка	69–87
Перикардальный выпот	75–86
Асинергия миокарда	56–94
Аортальный стеноз	66
Наличие аортальной регургитации	80–94
Выраженность аортальной регургитации	40–62
Митральный стеноз	65
Наличие митральной регургитации	50–96
Выраженность митральной регургитации	56–60
Наличие трикуспидальной регургитации	50–60
Выраженность трикуспидальной регургитации	44–55
Наличие любой регургитации	90

Таблица 2. Межисследовательская вариабельность FOCUS

Параметр	Коэффициент корреляции (к), %
Дилатация ЛЖ	67–80
Систолическая функция ЛЖ	60–71
Дилатация нижней полой вены	42
Поражение правого желудочка	78
Перикардальный выпот	89
Асинергия миокарда	72
Наличие клапанного стеноза	70
Наличие клапанной регургитации	60–100
Поражение аортального клапана	76
Поражение митрального клапана	35

блуждением при использовании FOCUS является некорректная оценка аномалии движения сегментов миокарда. В таких случаях исследователи, как правило, недооценивают, а не переоценивают серьезность аномальных результатов [24].

Результаты оценки стеноза и недостаточности аортального и митрального клапанов эквивалентны для FOCUS и TTE, при этом чувствительность FOCUS варьирует от 76 до 97%, специфичность – от 96 до 100% [25]. Предложен относительно простой визуальный метод оценки стеноза аорты и кальцификации створок аортального клапана (АК). Движение каждой створки АК оценивается следу-



ющим образом: 0 – не ограничено; 1 – ограничено; 2 – строго ограничено. Сумма баллов от 0 до 6 ранжируется: более 3 баллов – умеренный стеноз АК, более 4 баллов – выраженный стеноз АК. При этом визуальная оценка поражения АК имеет чувствительность 85%, специфичность 89% для выраженного стеноза, для умеренного стеноза – 84 и 90% соответственно. Следующим образом оценивается степень кальцификации АК: 1 – отсутствие кальцификации; 2 – слабая кальцификация (небольшие изолированные пятна); 3 – умеренная кальцификация (множественные большие пятна); 4 – выраженная кальцификация (обширное утолщение и кальцификация всех створок). При наборе более 3 баллов чувствительность в определении выраженного стеноза АК составляет 74%, специфичность – 81%. В результате наблюдается высокая степень корреляции между полученной визуальной оценкой поражения АК с помощью FOCUS и результатами TTE ($k = 0,85$) [26].

Ревматическая болезнь сердца

Острая ревматическая лихорадка все еще является главной причиной заболеваний клапанов сердца в развивающихся странах [27]. Было проведено наблюдательное исследование, включавшее детей в возрасте от 5 до 17 лет в регионе Уганда (Африка). Распространенность ревматической болезни сердца (РБС) была неизвестной. Из 4773 детей, прошедших скрининг с помощью TTE, подгруппа из 1317 детей подверглась FOCUS и аускультации. В результате чувствительность была значительно улучшена за счет использования FOCUS в сравнении с аускультацией для выявления явной РБС (97,8% против 22,2%; $p < 0,0001$), вероятной РБС (78,4% против 16,4%; $p < 0,0001$) и патологической аортальной недостаточности (81,8% против 13,6%; $p < 0,0001$) [28].

В Новой Каледонии (Франция) исследователи провели скрининг РБС при использовании FOCUS средним медицинским персоналом. Из 1217 детей в возрасте $9,6 \pm 1$ год у 49 (4%) была диагностирована РБС. При этом чувствительность FOCUS для выявления РБС составила 83,7% для первого специалиста и 77,6% – для второго [29].

Длина струи митральной регургитации более 2 см имеет чувствительность и специфичность 83 и 100% соответственно, что позволяет этому критерию стать подходящим для скрининга РБС. При этом исследователи утверждают, что морфологически измененный митральный клапан (МК) не следует использовать в скрининге РБС при FOCUS, так как критерий – толщина передней створки МК более 3 мм – имел невысокую специ-


фичность – 66,7%, что, вероятно, обеспечит большое количество ложноположительных результатов [30].

Использованию FOCUS в качестве скринингового метода диагностики посвящены и другие исследования, подтверждающие необходимость использования метода для раннего выявления РБС [31, 32].

Ишемия миокарда

В отделении неотложной кардиологии и палатах интенсивной терапии требуется быстро принимать решения, влияющие на витальные функции организма. Таким образом, мнемонические алгоритмы могут помочь в разрешении urgentных ситуаций. Алгоритм A-F, реализующийся при помощи FOCUS, направлен на дифференциальную диагностику острой боли в грудной клетке. Каждая буква алгоритма представляет собой определенную анатомическую структуру или измерение функции сердца: A – Aorta (аорта), B – Both ventricles (оба желудочка), C – contractility (сократимость), D – dimensions (измерения), E – effusion (выпот), F – further abnormalities (другие аномалии). Сердце было визуализировано в 5 основных эхокардиографических позициях: парастернальный доступ, длинная и короткая позиция; апикальный доступ, четырехкамерная позиция и двухкамерная позиция; подреберный доступ. У пациентов, на ЭКГ которых был зафиксирован подъем сегмента ST, 99% имели регионарное нарушение движения стенок миокарда согласно FOCUS и проведенному алгоритму A-F. В случае острого коронарного синдрома (ОКС) без подъема сегмента ST у 78% пациентов также регистрировался гипокинез различных сегментов миокарда. Кроме того, при помощи мнемонического алгоритма при перикардите в 100% регистрировался перикардальный выпот, а при легочной эмболии в 95% – перегрузка ПЖ [33].

Следует добавить, что топографически асинергия миокарда часто оценивается некорректно. Так, в клинике Майо (Рочестер, США) было проведено проспективное исследование, посвященное проведению FOCUS пациентам с ОКС в течение периода госпитализации. Коэффициент корреляции между FOCUS и TTE составил 0,75 для фракции выброса ЛЖ и 0,69 для индекса движения стенок миокарда. При этом исследователи отмечают выраженный интервал между воспроизводимостью оценки различных сегментов миокарда. Так, для апикального переднего сегмента коэффициент воспроизводимости был отличным и составил 0,81, а для базального перегородочного был неудовлетворительным – 0,36 [34].



Использование FOCUS может определять тактику дальнейших реанимационных мероприятий и во время клинической смерти больного. Обнаружение спонтанного движения миокарда во время остановки сердца имеет чувствительность и специфичность 95 и 80% соответственно в предсказании возврата к спонтанной циркуляции крови с положительным прогностическим коэффициентом, равным 4,8 [35].

Легочная эмболия

S. Dresden и соавт. было исследовано 146 пациентов, треть из них имела легочную эмболию [21]. Наличие дилатации ПЖ при FOCUS с чувствительностью и специфичностью 50 и 98% соответственно подтверждало диагноз. Напряжение ПЖ, описанное как снижение его сократимости и преобладание размера ПЖ над ЛЖ, механические аномалии – признак МакКонелла, парадоксальное движение межжелудочковой перегородки – также описываются в нескольких работах как важные компоненты поиска при подозрении на легочную эмболию [21, 36–38]. Таким образом, своевременное определение размера и функции ПЖ, возможное при использовании FOCUS, может иметь решающее значение при клиническом подозрении на легочную эмболию.

Аневризма и расслоение аорты

Аневризма и диссекция аорты патогенетически связаны и являются заболеваниями с потенциальным смертельным исходом, в большинстве случаев проявляются неспецифическими симптомами [39]. В связи с этим было произведено сравнение FOCUS и результатов компьютерной томографической ангиографии. Средняя разница измерений между методами составила 0,6 мм для синусов Вальсальвы, 4 мм для синотубулярного соединения, 1,5 мм для восходящего отдела аорты и 2,2 мм для нисходящего отдела аорты. Чувствительность и специфичность FOCUS с отрезным значением 40 мм для верификации дилатации аорты составили 77 и 95% соответственно [40]. Вместе с этим литературные данные подтверждают обязательность использования всех необходимых доступов и позиций, позволяющих визуализировать различные отделы аорты при малейшем подозрении на ее аневризму либо расслоение [41–43].

Обучение FOCUS

10 студентов III курса медицинского факультета государственного университета города Гонконг проходили 6-часовое обучение FOCUS, включавшее 2 ч образовательной программы, с целью выявления значительных клапанных поражений

у пациентов терапевтического отделения. ТТЕ проводилось кардиологами либо обученными медицинскими сестрами. 126 клапанных поражений было обнаружено при ТТЕ, из которых студенты при проведении FOCUS правильно идентифицировали 54 поражения ($\kappa = 0,45$). Однако при проведении студентами только физикальной оценки было заподозрено только 32 поражения клапанов ($\kappa = 0,28$). FOCUS был лучше физикальной оценки для определения митрального стеноза ($\kappa = 0,51$ против 0,17), аортального стеноза ($\kappa = 0,45$ против 0,16) и трикуспидальной регургитации ($\kappa = 0,39$ против 0,09; все $p < 0,01$) [44].

Американский колледж неотложной кардиологии и ASE инициировали исследование Focused Cardiac UltraSound, целью которого было сравнение результатов FOCUS, выполненного врачами-кардиологами и резидентами отделения неотложной кардиологии. Обучение резидентов состояло из 2 занятий продолжительностью 2 ч, направленных на теоретический аспект, и 3 практических занятий общей продолжительностью 6 ч. В итоге степень корреляции визуальной оценки перегрузки давлением ПЖ, аномалий движения стенки миокарда и наличия перикардального выпота составила 83% между FOCUS и ТТЕ [45].

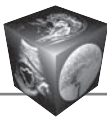
J.L. Diaz-Gomez и соавт. исследовали качество изображений FOCUS и их интерпретацию специалистами кардиоторакальной анестезиологии, неотложной кардиологии и анестезиологами-реаниматологами общего профиля. До тренинга большую сложность составили получение и интерпретация длинной позиции из парастернального доступа (58, 63 и 58% соответственно). Обучение проходило короткими курсами в течение 1 года по протоколу, описанному M.B. Jensen и соавт. [46]. После обучения показатели составили 97, 95 и 96% соответственно [47].

Заключение


Анализ литературных источников показал, что фокусированная ЭхоКГ является высокоинформативной при различной сердечной патологии. Методу легко обучить в короткие сроки врачей, имеющих определенную подготовку. Результаты FOCUS хорошо коррелируют с результатами трансторакальной ЭхоКГ. Карманные переносные устройства мобильны, просты в использовании.

Список литературы [References]

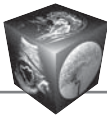
1. Spencer K.T., Kimura B.J., Korcarz C.E., Pellikka P.A., Rahko P.S., Siegel R.J. Focused cardiac ultrasound: recommendations from the American Society of Echocardiography. *J. Am. Soc. Echocardiogr.* 2013; 26: 567–581. DOI: 10.1016/j.echo.2013.04.001.



2. Mehta M., Jacobson T., Peters D., Le E., Chadderdon S., Allen A.J., Caughey A.B., Kaul S. Handheld ultrasound versus physical examination in patients referred for transthoracic echocardiography for a suspected cardiac condition. *JACC: Cardiovascular Imaging*. 2014; 7 (10): 983–990. DOI: 10.1016/j.jcmg.2014.05.011.
3. Di Bello V., La Carrubba S., Conte L., Fabiani I., Posteraro A., Antonini-Canterin F., Barletta V., Nicastrò I., Mariotti E., Severino S., Caso P., Benedetto F., Savino K., Carerj S.; SIEC (Italian Society of Cardiovascular Echocardiography). Incremental value of pocket-sized echocardiography in addition to physical examination during inpatient cardiology evaluation: a multicenter Italian study (SIEC). *Echocardiography*. 2015; 32: 1463–1470. DOI: 10.1111/echo.12910.
4. Pathan F., Fonseca R., Marwick T.H. Usefulness of hand-held ultrasonography as a gatekeeper to standard echocardiography for “rarely appropriate” echocardiography requests. *Am. J. Cardiol*. 2016; 118: 1588–1592. DOI: 10.1016/j.amjcard.2016.08.027.
5. Gianstefani S., Catibog N., Whittaker A.R., Ioannidis A.G., Vecchio F., Wathen P.T., Douiri A., Reiken J., Monaghan M.J. Pocket-size imaging device: effectiveness for ward-based transthoracic studies. *Eur. Heart J. Cardiovasc. Imaging*. 2013; 14 (12): 1132–1139. DOI: 10.1093/ehjci/jet091.
6. Dalen H., Haugen B.O., Graven T. Feasibility and clinical implementation of hand-held echocardiography. *Expert Rev. Cardiovasc. Ther*. 2013; 11 (1): 49–54. DOI: 10.1586/erc.12.165.
7. Kini V., Mehta N., Mazurek J.A., Ferrari V.A., Epstein A.J., Groeneveld P.W., Kirkpatrick J.N. Focused cardiac ultrasound in place of repeat echocardiography: reliability and cost implications. *J. Am. Soc. Echocardiogr*. 2015; 28 (9): 1053–1059. DOI: 10.1016/j.echo.2015.06.002.
8. Biais M., Carrie C., Delaunay F., Morel N., Revel P., Janvier G. Evaluation of a new pocket-echosopic device for focused cardiac ultrasonography in an emergency setting. *Crit Care*. 2012; 16: R82. DOI: 10.1186/cc11340.
9. Testuz A., Muller H., Keller P.F., Meyer P., Stampfli T., Sekoranja L., Vuille C., Burri H. Diagnostic accuracy of pocket-size hand-held echocardiographs used by cardiologists in the acute care setting. *Eur. Heart J. Cardiovasc. Imaging*. 2013; 14: 38–42. DOI: 10.1093/ehjci/jes085.
10. Prinz C., Voigt J.U. Diagnostic accuracy of a hand-held ultrasound scanner in routine patients referred for echocardiography. *J. Am. Soc. Echocardiogr*. 2011; 24: 111–116. DOI: 10.1016/j.echo.2010.10.017.
11. Réant P., Dijos M., Arzac F., Mignot A., Cadenaule F., Aumiaux A., Jimenez C., Dufau M., Prévost A., Pillois X., Fort P., Roudaut R., Lafitte S. Validation of a new bedside echoscopic heart examination resulting in an improvement in echo-lab workflow. *Arch. Cardiovasc. Dis*. 2011; 104: 171–177. DOI: 10.1016/j.acvd.2011.01.003.
12. Giusca S., Jurcut R., Ticulescu R., Dumitru D., Vladaia A., Savu O., Voican A., Popescu B.A., Ginghina C. Accuracy of hand-held echocardiography for bedside diagnostic evaluation in tertiary cardiology center: comparison with standard echocardiography. *Echocardiography*. 2011; 28: 136–141. DOI: 10.1111/j.1540-8175.2010.01310.x.
13. Galderisi M., Santoro A., Versiero M., Lomoriello V.S., Esposito R., Raia R., Farina F., Schiattarella P.L., Bonito M., Olibet M., de Simone G. Improved cardio-vascular diagnostic accuracy by pocket-size imaging device in non-cardiologic outpatients: the NaUSiCa (Naples Ultra-sound Stethoscope in Cardiology) study. *Cardiovasc. Ultrasound*. 2010; 8: 51. DOI: 10.1186/1476-7120-8-51.
14. Prinz C., Dohrmann J., van Buuren F., Bitter T., Bogunovic N., Horstkotte D., Faber L. Diagnostic performance of hand-held echocardiography for the assessment of basic cardiac morphology and function: a validation study in routine cardiac patients. *Echocardiography*. 2012; 29: 887–894. DOI: 10.1111/j.1540-8175.2012.01728.x.
15. Kimura B.J., Yogo N., O’Connell C.W., Phan J.N., Showalter B.K., Wolfson T. Cardiopulmonary limited ultrasound examination for “quick-look” bedside application. *Am. J. Cardiol*. 2011; 108: 586–590. DOI: 10.1016/j.amjcard.2011.03.091.
16. Panoulas V.F., Daigeler A.L., Malaweera A.S., Lota A.S., Baskaran D., Rahman S., Nihoyannopoulos P. Pocket-size hand-held cardiac ultrasound as an adjunct to clinical examination in the hands of medical students and junior doctors. *Eur. Heart J. Cardiovasc. Imaging*. 2013; 14: 323–330. DOI: 10.1093/ehjci/jes140.
17. Liebo M.J., Israel R.L., Lillie E.O., Smith M.R., Rubenson D.S., Topol E.J. Is pocket mobile echocardiography the next-generation stethoscope? A cross-sectional comparison of rapidly acquired images with standard transthoracic echocardiography. *Ann. Intern. Med*. 2011; 155: 33–38. DOI: 10.7326/0003-4819-155-1-201107050-00005.
18. Johnson B.K., Tierney D.M., Rosborough T.K., Harris K.M., Newell M.C. Internal medicine point-of-care ultrasound assessment of left ventricular function correlates with formal echocardiography. *J. Clin. Ultrasound*. 2016; 44 (2): 92–99. DOI: 10.1002/jcu.22272.
19. Lau L., Ducas R., Rizkallah J., Jassal D.S., Seifer C.M. The utility of pocket-sized echocardiography to assess left ventricular systolic function prior to permanent pacemaker implantation. *Cardiovasc. Ultrasound*. 2015; 13 (1): 10. DOI: 10.1186/s12947-015-0004-9.
20. Taylor R.A., Davis J., Liu R, Gupta V., Dziura J., Moore C.L. Point-of-care focused cardiac ultrasound for prediction of pulmonary embolism adverse outcomes. *J. Emergenc. Med*. 2013; 45 (3): 392–399. DOI: 10.1016/j.jemermed.2013.04.014.
21. Dresden S., Mitchell P., Rahimi L., Leo M., Rubin-Smith J., Bibi S., White L., Langlois B., Sullivan A., Carmody K. Right ventricular dilatation on bedside echocardiography performed by emergency physicians aids in the diagnosis of pulmonary embolism. *Ann. Emergenc. Med*. 2014; 63 (1): 16–24. DOI: 10.1016/j.annemergmed.2013.08.016.
22. Gundersen G.H., Norekva, T.M., Haug H.H. Skjetne K., Kleinau J.O., Graven T., Dalen H. Adding point of care ultrasound to assess volume status in heart failure patients in a nurse-led outpatient clinic. A randomised study. *Heart*. 2016; 102 (1): 29–34. DOI: 10.1136/heartjnl-2015-307798.
23. Кузнецов В.А., Кожурина А.О., Плюснин А.В. Диагностика асинергии миокарда с помощью лимитированной эхокардиографии, проведенной на портативном ультразвуковом аппарате у пациентов с острым коронарным синдромом. *Патология кровообращения и кардиохирургия*. 2010; (1): 60–63. Kuznetsov V.A., Kozurina A.O., Plusnin A.V. Diagnosis of myocardial asynergia using limited echocardiography performed on a portable ultrasound machine in patients with acute coronary syndrome. *Pathology of blood circulation and heart surgery*. 2010; (1): 60–63. (In Russian)



24. Cullen M.W., Blauwet L.A., Vatury O.M., Mulvagh S.L., Behrenbeck T.R., Scott C.G., Pellikka P.A. Diagnostic capability of comprehensive handheld vs transthoracic echocardiography. In *Mayo Clinic Proceedings*. 2014; 89 (6): 790–798. Elsevier. DOI: 10.1016/j.mayocp.2013.12.016.
25. Khan H.A., Wineinger N.E., Uddin P.Q., Mehta H.S., Rubenson D.S., Topol E.J. Can hospital rounds with pocket ultrasound by cardiologists reduce standard echocardiography? *Am. J. Med.* 2014; 127 (7): 669–e1. DOI: 10.1016/j.amjmed.2014.03.015.
26. Abe Y., Ito M., Tanaka C., Ito K., Naruko T., Itoh A., Haze K., Muro T., Yoshiyama M., Yoshikawa J. A novel and simple method using pocket-sized echocardiography to screen for aortic stenosis. *J. Am. Soc. Echocardiogr.* 2013; 26 (6): 589–596. DOI: 10.1016/j.echo.2013.03.008.
27. Marijon E., Mirabel M., Celermajer D.S., Jouven X. Rheumatic heart disease. *Lancet*. 2012; 379: 953–964. DOI: 10.1016/S0140-6736(11)61171-9.
28. Godown J., Lu J.C., Beaton A., Sable C., Mirembe G., Sanya R., Aliku T., Yu S., Lwabi P., Webb C.L., Ensing G.J. Handheld echocardiography versus auscultation for detection of rheumatic heart disease. *Pediatrics*. 2015; C. Peds: 2014–2774. DOI: 10.1542/peds.2014-2774.
29. Mirabel M., Bacquelin R., Tafflet M., Robillard C., Huon B., Corsenac P., de Frémicourt I., Narayanan K., Meunier J.M., Noël B., Hagège A.A., Rouchon B., Jouven X., Marijon E. Screening for rheumatic heart disease: evaluation of a focused cardiac ultrasound approach. *Circulation: Cardiovascular Imaging*. 2015; 8 (1): e002324. DOI: 10.1161/circimaging.114.002324.
30. Beaton A., Aliku T., Okello E., Lubega S., McCarter R., Lwabi P., Sable C. The utility of handheld echocardiography for early diagnosis of rheumatic heart disease. *J. Am. Soc. Echocardiogr.* 2014; 27 (1): 42–49. DOI: 10.1016/j.echo.2013.09.013.
31. Rémond M.G., Maguire G.P. Echocardiographic screening for rheumatic heart disease –some answers, but questions remain. *Translat. Pediatr.* 2015; 4 (3): 206. DOI: 10.3978/j.issn.2224-4336.2015.05.02.
32. Godown J., Beaton A. Handheld echocardiography: a new tool for rheumatic heart disease screening in the developing world? *Translat. Pediatr.* 2015; 4 (3): 252. DOI: 10.3978/j.issn.2224-4336.2015.07.02.
33. Sobczyk D., Nycz K., Andruszkiewicz P. Validity of a 5-minute focused echocardiography with AF mnemonic performed by non-echocardiographers in the management of patients with acute chest pain. *Cardiovasc. Ultrasound*. 2015; 13 (1): 16. DOI: 10.1186/s12947-015-0010-y.
34. Cullen M.W., Geske J.B., Anavekar N.S., Askew III J.W., Lewis B.R., Oh J.K. Handheld echocardiography during hospitalization for acute myocardial infarction. *Clin. Cardiol.* 2017; 40 (11): 993–999. DOI: 10.1002/clc.22754.
35. Tsou P.Y., Kurbedin J., Chen Y.S., Chou E.H., Lee M.G., Lee M.C., Ma M.H., Chen S.C., Lee C.C. Accuracy of point-of-care focused echocardiography in predicting outcome of resuscitation in cardiac arrest patients: a systematic review and meta-analysis. *Resuscitation*. 2017; 114: 92–99. DOI: 10.1016/j.resuscitation.2017.02.021.
36. Myers S.J., Kelly T.E., Stowell J.R. Successful Point-Of-Care Ultrasound-Guided Treatment of Submassive Pulmonary Embolism. *Clin. Pract. Cases Emergency Med.* 2017; 1 (4): 340. DOI: 10.5811/cpcem.2017.7.34504.
37. Haller E.P., Nestler D.M., Campbell R.L., Bellamkonda V.R. Point-of-care ultrasound findings of acute pulmonary embolism: McConnell sign in emergency medicine. *J. Emergency Med.* 2014; 47 (1): e19–e21. DOI: 10.1016/j.jemermed.2014.01.032.
38. Taylor R.A., Moore C.L. Accuracy of emergency physician-performed limited echocardiography for right ventricular strain. *Am. J. Emergenc. Med.* 2014; 32(4): 371–374. DOI: 10.1016/j.ajem.2013.12.043.
39. Elefteriades J.A., Farkas E.A. Thoracic aortic aneurysm clinically pertinent controversies and uncertainties. *J. Am. Coll. Cardiol.* 2010; 55: 841–857. DOI: 10.1016/j.jacc.2009.08.084.
40. Taylor R.A., Oliva I., Van Tonder R., Elefteriades J., Dziura J., Moore C.L. Point-of-care focused cardiac ultrasound for the assessment of thoracic aortic dimensions, dilation, and aneurysmal disease. *Academic Emergency Medicine*. 2014; 19 (2): 244–247. DOI: 10.1111/j.1553-2712.2011.01279.x.
41. Nishigami K. Point-of-care echocardiography for aortic dissection, pulmonary embolism and acute coronary syndrome in patients with killer chest pain: EASY screening focused on the assessment of effusion, aorta, ventricular size and shape and ventricular asynergy. *J. Echocardiography*. 2015; 13 (4): 141–144. DOI: 10.1007/s12574-015-0265-1.
42. Carmody K., Asaly M., Blackstock U. Point of care echocardiography in an acute thoracic dissection with tamponade in a young man with chest pain, tachycardia, and fever. *J. Emergency Med.* 2016; 51 (5): e123–e126. DOI: 10.1016/j.jemermed.2016.06.046.
43. Daignault M.C., Saul T., Lewiss R.E. Focused cardiac ultrasound diagnosis of thoracic aortic aneurysm: two cases. *J. Emergency Med.* 2014; 46 (3): 373–377. DOI: 10.1016/j.jemermed.2013.04.031.
44. Yan B.P., Fok J.C., Wong T.H., Tse G., Lee A.P.W., Yang X.S., Sun J.P. Junior medical student performed focused cardiac ultrasound after brief training to detect significant valvular heart disease. *IJC Heart & Vasculature*. 2018; 19: 41–45. DOI: 10.1016/j.ijcha.2018.03.007.
45. Farsi D., Hajsadeghi S., Hajighanbari M.J., Mofidi M., Hafezimoghadam P., Rezai M., Mahshidfar B., Abiri S., Abbasi S. Focused cardiac ultrasound (FOCUS) by emergency medicine residents in patients with suspected cardiovascular diseases. *J. Ultrasound*. 2018; 20 (2): 133–138. DOI: 10.1007/s40477-017-0246-5.
46. Jensen M.B., Sloth E., Larsen K.M., Schmidt M.B. Transthoracic echocardiography for cardiopulmonary monitoring in intensive care. *Eur. J. Anaesthesiol.* 2014; 21 (9): 700–707.
47. Díaz-Gómez J.L., Perez-Protto S., Hargrave J., Builes A., Capdeville M., Festic E., Shahul S. Impact of a focused transthoracic echocardiography training course for rescue applications among anesthesiology and critical care medicine practitioners: a prospective study. *J. Cardio-thorac. Vasc. Anesthesia*. 2014; 29 (3): 576–581. DOI: 10.1053/j.jvca.2014.10.013.



Для корреспонденции*: Широков Никита Евгеньевич – 625026, Россия, Тюмень, ул. Мельникайте, д. 111. Тюменский кардиологический научный центр – филиал Томского НМИЦ РАН. Тел.: 8-982-945-38-54. E-mail: nikita.shirokov.1993@mail.ru

Кузнецов Вадим Анатольевич – доктор мед. наук, профессор, заслуженный деятель науки РФ, заместитель директора Тюменского кардиологического научного центра – филиала Томского НИМЦ, Тюмень.

Широков Никита Евгеньевич – младший научный сотрудник лаборатории инструментальной диагностики научного отдела инструментальных методов исследования Тюменского кардиологического научного центра – филиала Томского НИМЦ, Тюмень.

Солдатова Анна Михайловна – канд. мед. наук, научный сотрудник лаборатории инструментальной диагностики научного отдела инструментальных методов исследования Тюменского кардиологического научного центра – филиала Томского НИМЦ, Тюмень.

Нечаева Анна Олеговна – канд. мед. наук, врач ультразвуковой диагностики отделения ультразвуковой диагностики Тюменского кардиологического научного центра – филиала Томского НИМЦ, Тюмень.

Криночкин Дмитрий Владиславович – канд. мед. наук, заведующий отделением ультразвуковой диагностики, старший научный сотрудник лаборатории инструментальной диагностики научного отдела инструментальных методов исследования Тюменского кардиологического научного центра – филиала Томского НИМЦ, Тюмень.

Contact*: Nikita E. Shirokov – Tyumen Cardiology Science Centre, Tomsk National Research Medical Centre of the Russian Academy of Sciences, Russia, Tyumen, 625026, Melnikaite 111. Phone: +7-982-945-38-54. E-mail: nikita.shirokov.1993@mail.ru

Vadim A. Kuznetsov – doct. of med. sci., Professor of cardiology, honored scientist of the Russian Federation, deputy director of Tyumen cardiology science center, Tomsk national research medical center of the Russian Academy of sciences, Tyumen.

Nikita E. Shirokov – Junior researcher of instrumental diagnostics laboratory, scientific department of instrumental research methods, Tyumen cardiology science center, Tomsk national research medical center of the Russian Academy of sciences, Tyumen.

Anna M. Soldatova – cand. of med. sci., researcher of instrumental diagnostics laboratory, scientific department of instrumental research methods, Tyumen cardiology science center, Tomsk national research medical center of the Russian Academy of sciences, Tyumen.

Anna O. Nechaeva – cand. of med. sci., ultrasound diagnostics department, Tyumen cardiology science center, Tomsk national research medical center of the Russian Academy of sciences, Tyumen.

Dmitry V. Krinochkin – cand. of med. sci., head of ultrasound diagnostics department, senior researcher of instrumental diagnostics laboratory, scientific department of instrumental research methods, Tyumen cardiology science center, Tomsk national research medical center of the Russian Academy of sciences, Tyumen.

Поступила в редакцию 23.11.2018.
Принята к печати 15.01.2019.

Received on 23.11.2018.
Accepted for publication on 15.01.2019.